



**UNIVERSIDAD CATÓLICA  
DE SANTIAGO DE GUAYAQUIL**

**FACULTAD DE CIENCIAS MEDICAS**

**CARRERA DE ODONTOLOGIA**

**TEMA:**

**ANÁLISIS MORFOGEOMETRICO Y TRAYECTORIA DEL CONDUCTO  
INFRAORBITARIO MEDIANTE TOMOGRAFÍAS CONE – BEAM  
GUAYAQUIL 2018.**

**AUTOR:**

**ZAMBRANO CHICA, CHRISTIAN ENRIQUE**

**Trabajo de titulación previo a la obtención del título de  
ODONTÓLOGO**

**TUTORA:**

**GÓMEZ CANO, LEONOR GUADALUPE**

**Guayaquil, Ecuador**

**Martes 19 de marzo del 2019**



UNIVERSIDAD CATÓLICA  
DE SANTIAGO DE GUAYAQUIL

**FACULTAD DE CIENCIAS MEDICAS**

**CARRERA DE ODONTOLOGÍA**

## **CERTIFICACIÓN**

Certificamos que el presente trabajo de titulación, fue realizado en su totalidad por **ZAMBRANO CHICA, CHRISTIAN ENRIQUE**, como requerimiento para la obtención del título de **ODÓNTOLOGO**.

**TUTOR (A)**

f. \_\_\_\_\_

**Gómez Cano, Leonor Guadalupe**

**DIRECTOR DE LA CARRERA**

f. \_\_\_\_\_

**Luzardo Jurado, Geoconda María**

**Guayaquil, a los 19 días del mes de marzo del año 2019**



UNIVERSIDAD CATÓLICA  
DE SANTIAGO DE GUAYAQUIL

FACULTAD DE CIENCIAS MEDICAS

CARRERA DE ODONTOLOGÍA

## DECLARACIÓN DE RESPONSABILIDAD

Yo, **Zambrano Chica, Christian Enrique**

### DECLARO QUE:

El Trabajo de Titulación, **Análisis morfogeométrico y trayectoria del conducto infraorbitario mediante tomografías Cone – Beam Guayaquil 2018**, previo a la obtención del título de **Odontólogo**, ha sido desarrollado respetando derechos intelectuales de terceros conforme las citas que constan en el documento, cuyas fuentes se incorporan en las referencias o bibliografías. Consecuentemente este trabajo es de mi total autoría.

En virtud de esta declaración, me responsabilizo del contenido, veracidad y alcance del Trabajo de Titulación referido.

**Guayaquil, a los 19 días del mes de marzo del año 2019**

**EL AUTOR**

f. \_\_\_\_\_

**Zambrano Chica, Christian Enrique**



UNIVERSIDAD CATÓLICA  
DE SANTIAGO DE GUAYAQUIL

FACULTAD DE CIENCIAS MEDICA

CARRERA DE ODONTOLOGÍA

## AUTORIZACIÓN

Yo, **Zambrano chica, Christian Enrique**

Autorizo a la Universidad Católica de Santiago de Guayaquil a la **publicación** en la biblioteca de la institución del Trabajo de Titulación, **Análisis morfogeométrico y trayectoria del conducto infraorbitario mediante tomografías Cone – Beam Guayaquil 2018**, cuyo contenido, ideas y criterios son de mi exclusiva responsabilidad y total autoría.

**Guayaquil, a los 19 días del mes de marzo del año 2019**

**EL AUTOR:**

f. \_\_\_\_\_

**Zambrano Chica, Christian Enrique**

Documento [Análisis morfogeométrico y trayectoria del conducto infraorbitario mediante tomografías cone beam guayaquil 2018.docx](#) (D48705588)  
Presentado 2019-03-06 22:43 (-05:00)  
Presentado por dra.gomezcana@gmail.com  
Recibido leonor.gomez01.ucsg@analysis.orkund.com  
0% de estas 5 páginas, se componen de texto presente en 0 fuentes.

Lista de fuentes Bloques

+	Categoría	Enlace/nombre de archivo	<input type="checkbox"/>
+		<a href="#">tesis orkund.docx</a>	<input type="checkbox"/>
+	>	<a href="http://repositorio.unan.edu.ni/7430/1/97451.pdf">http://repositorio.unan.edu.ni/7430/1/97451.pdf</a>	<input checked="" type="checkbox"/>
☰	Fuentes alternativas		
+		<a href="#">TESIS FINAL DE LA FINAL.docx</a>	<input type="checkbox"/>
+	Fuentes no usadas		

100% # 1 Activo  la distancia entre el agujero infraorbitario y el reborde infraorbitario

Fuente externa: <http://repositorio.unan.edu.ni/7430/1/97451.pdf> 100% la distancia entre el agujero infraorbitario y el reborde infraorbitario (

en el grupo de estudio fueron los siguientes: en el rango de 6,0 mm – 6,4 mm se identificaron 62 muestras con una proporción de 52,5% y en el rango de 6,4mm- 6,7mm se identificaron 56 muestras con una proporción de 47,5%. (Gráfico 2) La distancia promedio que prevalece en el trayecto del conducto infraorbitario es el rango de 26,9mm – 32,8mm con 99 tomografías (83,9%), seguido del rango de 21,9mm – 26,9mm con 18 tomografías (15,3%) y el que menos destaca en el análisis de esta variable es el rango de 16,9mm – 21,9mm con solo 1 tomografía (0,8%). (Gráfico 3) Otra variable que se examinó es: los diámetros del agujero infraorbitario en la cual se procedió a tomar mediciones en sentido vertical y en sentido horizontal. Los resultados fueron los siguientes: en sentido vertical el que más prevaleció fue el rango de 3,2mm con una muestra de 107 (90,7%), seguido del rango de 4,3mm con una muestra de 6 (5,1%) y por último el rango de 3,8mm con una muestra de 5 (4,2%). En cuanto al sentido horizontal, el rango que más predominó fue el de 3,6mm con una muestra de 76 (64,4%),

## **AGRADECIMIENTOS:**

Agradezco primeramente a Dios por darme paciencia a lo largo de toda mi carrera universitaria, a nunca rendirme y poder lograr todos mis propósitos.

Agradezco a mi primo julio avilés por siempre estar ahí para mí, ser mi modelo a seguir y más que todo le agradezco por haberme hecho caer en cuenta que medicina no era para mí gracias ñaño tome una de las mejores decisiones de mi vida.

A mis tíos julio y rosita, a mi tía norma quienes fueron mi pilar fundamental en mi carrera este título es para ustedes, a mi mama Alicia chica por siempre estar en momentos difíciles.

A mi enamorada maría Fernanda que pese al poco tiempo que llevamos juntos me ha demostrado que es una chica increíble te quiero demasiado sin ti no habría podido terminar mi tesis te mereces los mejor del mundo.

A mis mejore amigos luifer y Valeria que siempre me demostraron una amistad sincera y desinteresada sin ustedes la universidad hubiera sido aburrida, también a Daniela, Emily, Carlos, Jimmy, Aldo, Katherine, Gino, anch, vannesa, papín entre otros ustedes saben quiénes son los quiero.

Y por último les agradezco a todos los profesores que me impartieron sus conocimientos como el Dr. Santiago, Dr. Guim, Dr. Bustamante, Dra. Palomeque, Dr. Barona y en especial a mi tutora de tesis que nunca dudo en ser mi tutora la Dra. Leonor Gómez que siempre confió en mí y mis conocimientos.

**Christian Zambrano Chica**

## **Dedicatoria:**

Le dedico mi tesis a mi abuelito Gerardo Chica (+) y a mi papá Enrique Zambrano (+) pese a que ya no están en este mundo sé que desde arriba guían cada uno de mis pasos y me ayudan a tomar las decisiones correctas sin ustedes nada de esto habría sido posible, también le dedico mi tesis a mi perrito Tyson quien siempre estuvo a mi lado en mis noches de desvelo y estudio. Y por último le dedico esto a todas aquellas personas que no confiaron en mí, dudaron de mis capacidades y por sobre todo me catalogaron de “vago” ustedes saben quiénes son 😊

**Christian Zambrano Chica**



**UNIVERSIDAD CATÓLICA  
DE SANTIAGO DE GUAYAQUIL**

**FACULTAD DE CIENCIAS MEDICAS**

**CARRERA DE ODONTOLOGÍA**

**TRIBUNAL DE SUSTENTACIÓN**

f. \_\_\_\_\_

**Luzardo Jurado, Geoconda María**

DECANO O DIRECTOR DE CARRERA

f. \_\_\_\_\_

**Pino Larrea, José Fernando**

COORDINADOR DEL ÁREA O DOCENTE DE LA CARRERA

f. \_\_\_\_\_

**Lema Gutiérrez, Héctor Alfredo**

OPONENTE





UNIVERSIDAD CATÓLICA  
DE SANTIAGO DE GUAYAQUIL

**FACULTAD DE CIENCIAS MEDICAS**

**CARRERA DE ODONTOLOGÍA**

**CALIFICACIÓN**

f. \_\_\_\_\_

**Gómez Cano, Leonor Guadalupe**

## **Análisis morfogeométrico y trayectoria del conducto infraorbitario mediante tomografías cone – beam Guayaquil 2018.**

Morphogeometric analysis and trajectory of the infraorbital duct through the use of tomographies cone – beam, Guayaquil 2018.

**Christian Zambrano Chica<sup>1</sup>, Leonor Gómez Cano<sup>2</sup>**

Estudiante egresado de la universidad católica Santiago de Guayaquil.

Docente de la universidad católica Santiago de Guayaquil.

**Resumen:** El canal infraorbitario está ubicado en el piso de la órbita desembocando en el foramen suborbitario, por donde recorren el nervio infraorbitario. Es importante su identificación para evitar lesiones iatrogénicas del paquete vasculonervioso en Procedimientos quirúrgicos. **Objetivo:** Analizar forma, trayecto y posición del complejo infraorbitario más prevalente y determinar cuál es la pieza dentaria que está en íntima relación con el agujero infraorbitario. **Materiales y métodos:** se realizó un estudio descriptivo, observacional y transversal analizando la estructura morfogeométrica del complejo infraorbitario, midiendo la longitud del complejo infraorbitario, presencia o ausencia de conductos accesorios, distancia que existe entre el agujero infraorbitario y el reborde infraorbitario, trayecto del canal infraorbitario y posición del agujero infraorbitario con piezas dentarias. **Resultados:** Se encontró que la clasificación del curso del canal infraorbitario más predominante es tipo I en hombres (63,2%) y en mujeres (51,3%) Distancia del agujero infraorbitario y el reborde infraorbitario que predominó fue de 6,0mm – 6,4mm (52,5%). Distancia del trayecto del conducto infraorbitario más prevalente fue de 26,9mm – 32,8mm (83,9%). El diámetro del agujero infraorbitario más prevalente fue vertical de 3,2 mm (90,7%) y horizontal 3,6mm (64,4%) La presencia de conductos accesorios fue de 22, 9% ausentes y 77,1% presentes. La posición del agujero infraorbitario relacionada con las piezas dentarias analizadas el segundo premolar fue el que más prevaleció con respecto a las otras en un 48,3% **Conclusión:** La población estudiada se determinó que tienen más predisposición a tener clasificación tipo I del curso del canal infraorbitario, la pieza dental más relacionada con el agujero infraorbitario es el segundo premolar, se presenta una baja incidencia de conductos accesorios, La distancia del agujero infraorbitario y el reborde infraorbitario 6,0mm y 6,4mm y el trayecto del conducto infraorbitario 26,9mm - 32,8mm.

**Palabras claves:** agujero infraorbitario, Distancia, longitud, tomografía

**Abstract:** The infraorbital duct is located in the floor of the orbit leading to the suborbital foramen, where they travel the infraorbital nerve. Its identification is important to avoid iatrogenic injuries of the parcel neurovascular in Surgical Procedures. **Objective:** To analyze the shape, trajectory and position of the most prevalent infraorbital complex and determine which dental piece is in intimate relation with the infraorbital foramen. **Materials and methods:** a descriptive, observational and transversal study was carried out analyzing the morphogeometric structure of the infraorbital complex, measuring the length of the infraorbital complex, presence or absence of accessory ducts, distance between the infraorbital foramen and the infraorbital rim, channel pathway infraorbital and position of the infraorbital hole with teeth. **Results:** It was found that the classification of the most predominant infraorbital channel course is type I in men (63.2%) and in women (51.3%) Distance from the infraorbital foramen and the infraorbital rim that predominated was 6.0mm - 6.4mm (52.5%). Path distance of the most prevalent infraorbital duct was 26.9mm - 32.8mm (83.9%). The diameter of the most prevalent infraorbital hole was vertical 3.2 mm (90.7%) and horizontal 3.6 mm (64.4%) The presence of accessory ducts was 22, 9% absent and 77.1% present. The position of the infraorbital hole related to the teeth analyzed the second premolar was the one that prevailed with respect to the others in 48.3% **Conclusion:** The population studied was determined to be more predisposed to have type I classification of the course of the duct infraorbital, the dental piece most related to the infraorbital foramen is the second premolar, there is a low incidence of accessory ducts, the distance of the infraorbital foramen and the infraorbital rim 6.0mm and 6.4mm and the infraorbital duct course 26.9mm - 32.8mm

**Keywords:** infraorbital hole, distance, length, tomography

## **Introducción:**

El canal infraorbitario se encuentra ubicado en el piso de la órbita el cual desemboca en el foramen infraorbitario debajo del reborde infraorbitario. Por dicho canal recorren el nervio infraorbitario y los vasos infraorbitales. El agujero infraorbitario se encuentra normalmente trazando una línea vertical desde el centro de la Pupila y 5 a 8 mm por debajo del reborde infraorbitario. Sin embargo, existe una disparidad en la literatura con respecto a la distancia entre el agujero infraorbitario y el margen infraorbital. El nervio infraorbitario es una rama del nervio maxilar, que es una de las tres principales divisiones trigeminales. Este nervio proporciona inervación sensorial a la piel de la mejilla, ala de la nariz, piel del párpado inferior y conjuntiva, mucosa del labio superior, mucosa del seno maxilar, parte anterior de la mucosa del maxilar superior incisivo, caninos, premolares y encías adyacentes. La localización exacta del agujero infraorbitario es de suma importancia al momento de un correcto bloqueo anestésico del nervio infraorbitario ya que aporta en diversas ramas de la medicina como en otorrinolaringología y oftalmología e intervenciones en odontología como en cirugías maxilofaciales.(1-3)

La tomografía computarizada de haz cónico es una fuente cada vez más importante de diagnóstico tridimensional y volumétrico, desde su introducción en la odontología en 1998. Gracias a este método de diagnóstico han surgido varios estudios que demuestran longitudes del trayecto del conducto infraorbitario, posición con respecto al piso de orbita y seno

maxilar, formas del agujero infraorbitario y conductos accesorios. Además, la identificación del agujero infraorbitario es de suma importancia para evitar lesiones iatrogénicas del nervio infraorbitario en cirugías maxilofaciales. Las mediciones realizadas con tomografía computarizada de haz cónico proporcionan valores precisos y resultados correctos para el estudio de la región maxilofacial. Se han realizado diversos estudios sobre variaciones morfogeométricas del agujero infraorbitario. Sin embargo, se demostró la frecuencia y existencia de conductos accesorio del agujero infraorbitario el cual varía del 2% – 35% de los casos según los autores Dixit y Hindy. Este número puede variar de uno a cinco conductos accesorios.(2-6)

Por lo tanto, el objetivo de este trabajo es analizar la forma, trayecto y posición del complejo infraorbital más prevalente y determinar cuál es la pieza dentaria que está en íntima relación con el agujero infraorbitario para una correcta técnica anestésica. Mediante un análisis tomográfico el cual se llevó a cabo en el Centro Radiodiagnóstico Denta imagen 3D, Dental imagen y Digitom en el periodo de enero 2018 a diciembre 2018.

## **Materiales y métodos.**

El presente trabajo, es una investigación descriptiva, observacional no experimental y de tipo transversal retrospectiva, el cual fue elaborado entre los meses de octubre del 2018 a febrero del 2019, la muestra estuvo comprendida de 118

tomografías las cuales fueron consideradas en pacientes con un rango de edad de 21 – 30, 31 – 40, 41 – 50, 51 – 60. Tomadas en los periodos de enero del 2018 a diciembre del 2018 en los centros radiológicos: dental imagen, denta imagen 3D y digitom dichos centros ubicados en la ciudad de Guayaquil. La muestra obtenida fue limitada mediante los criterios de inclusión los cuales fueron los siguientes parámetros:

Mientras los criterios de exclusión fueron los siguientes:

- ✓ Pacientes que presenten tratamiento quirúrgico ortognático en la tomografía.

El proceso de la revisión tomográfica se realizó de la siguiente manera: se analizaron las muestras tomográficas usando el software new tom 3D dental CBCT en una computadora portátil marca Sony Vaio en la que se clasificó por rangos de edades. Se analizó la estructura morfogeométrica del complejo infraorbitario en 2 planos sagital y coronal, observé primordialmente el conducto infraorbitario del lado derecho, se midió la longitud del complejo infraorbitario que comprende desde la fisura infraorbitaria hasta el agujero infraorbitario en rangos de 16,9mm - 21,9mm, 21,9mm - 26,9mm y 26,9mm - 32,8mm, presencia o ausencia de canalis sinusus o conductos accesorios estos antes mencionados se observaron en un corte de plano sagital. También se midió la distancia que existe entre el agujero infraorbitario y el reborde infraorbitario en rangos de 6,0 mm - 6,4 mm y 6,4 mm - 6,7 mm; diámetros del agujero infraorbitario en sentido vertical en rangos de 3,2 – 3,8 - 4,3 y en sentido horizontal en rangos de

- ✓ Pacientes a partir de los 21 años de edad que acudieron al Centro de Radiodiagnóstico Dental Dentaimagen 3D, Centro Radiodiagnóstico Dental Imagen y Digitom de enero 2018 a diciembre 2018.
- ✓ Tomografías que permitan una clara visualización del conducto infraorbitario.

2,9 - 3,2 - 3,6; el trayecto del canal infraorbitario relacionado al seno maxilar que se clasificaron en tipo I, tipo II, y tipo III analizados dichos parámetros mediante un corte de plano coronal y como dato adicional se relacionó la posición del agujero infraorbitario con piezas dentarias las cuales fueron: canino, primer premolar, segundo premolar y primer molar.

Los datos obtenidos mediante la observación de cada una de las tomografías fueron recolectados en su respectiva hoja de registro para posteriormente ser tabulados en la tabla madre y obtener los resultados estadísticos mediante el programa de Microsoft Office Excel® 2016.

## Resultados:

El presente trabajo de investigación está conformado por 118 muestras tomográficas entre hombres y mujeres de las cuales 37 fueron hombres (31,4%) y 81 mujeres (68,6%), de acuerdo a los rangos de edad 16 tomografías (13,6%) pertenecieron al rango de 21 – 30; 26 tomografías (22,0%) al rango de 31 – 40; 17 tomografías (14,4%) al rango de 41-50 y 59 tomografías (50,0%) al rango de 51-60.

Se analizó la clasificación más predominante del curso del canal infraorbitario relacionado con el seno maxilar en el grupo de estudio, dando como resultado en la clasificación tipo I: hombres 24 (63,2%) y mujeres 41 (51,3%), siendo el que más predomina en ambos géneros. En la clasificación tipo II: hombres 11 (31,6%) y mujeres 31 (37,5%) y por último en la clasificación tipo III: hombres 2 (5,3%) y mujeres 9 (11,3%), siendo el que menos destaca entre hombres y mujeres. (Gráfico 1)

Los resultados de la distancia entre el agujero infraorbitario y el reborde infraorbitario en el grupo de estudio fueron los siguientes: en el rango de 6,0 mm – 6,4 mm se identificaron 62 muestras con una proporción de 52,5% y en el rango de 6,4mm- 6,7mm se identificaron 56 muestras con una proporción de 47,5%. (Gráfico 2)

La distancia promedio que prevalece en el trayecto del conducto infraorbitario es el rango de 26,9mm – 32,8mm con 99 tomografías (83,9%), seguido del rango de 21,9mm – 26,9mm con 18 tomografías (15,3%) y el que menos destaca en el análisis de esta variable es el rango de 16,9mm – 21,9mm con solo 1 tomografía (0,8%). (Gráfico 3)

Otra variable que se examinó es: los diámetros del agujero infraorbitario en la cual se procedió a tomar mediciones en sentido vertical y en sentido horizontal. Los resultados fueron los siguientes: en sentido vertical el que más prevaleció fue el rango de 3,2mm con una muestra de 107 (90,7%), seguido del rango de 4,3mm con una muestra de 6 (5,1%) y por último el rango de 3,8mm con una muestra de 5 (4,2%). En cuanto al sentido horizontal, el rango que más predominó fue el de

3,6mm con una muestra de 76 (64,4%), seguido del rango de 2,9mm con una muestra de 23 (19,5%) y por último el rango de 3,2 mm con una muestra de 19 (16,1%). (Tabla 1)

Se procedió a analizar la prevalencia de canalis sinosus (conductos accesorios) en el grupo de estudio dando como resultado: en la presencia de conductos accesorios en el grupo de estudio se obtuvo una muestra de 27 representando el 22,9% y en la ausencia de conductos accesorios se obtuvo una muestra de 91 representando el 77,1% siendo este el más prevalente. (Gráfico 4)

Por último, como dato complementario se analizó la posición del agujero infraorbitario relacionado con las raíces de dientes, dando como resultado una prevalencia del segundo premolar con una muestra de 57 y un porcentaje de 48,3% seguido del primer molar con una muestra de 45 dando como porcentaje 38,1% primer premolar obteniendo una muestra de 15 dando como porcentaje de 12,7% y por último el canino con una muestra de 1 dando como porcentaje 0,8% (Gráfico 5)

## **Discusión:**

Las tomografías analizadas demostraron que la clasificación del curso del canal infraorbitario relacionado con el seno maxilar más predominante fue la de tipo I tanto en hombres como en mujeres, tal como se encuentra en el estudio realizado por Fontollieti y Abdolaziz en la que se especifica que el tipo I fue el más diagnosticado. (1,7)

La distancia del agujero infraorbitario y el reborde infraorbitario más

predominante fue la del rango de 6,0mm – 6,4mm, refutando con el resultado del autor Oliveira que obtuvo 6,49 mm como producto (8).

La distancia del trayecto del conducto infraorbitario más predominante en el presente estudio fue el rango de 26,9mm – 32,8mm comparándose con el estudio realizado por Oliveira que arrojó un resultado promedio de 27,2 mm (8).

El diámetro del agujero infraorbitario fue medido en dos planos, uno vertical y otro horizontal, dando como prevalencia el rango del diámetro vertical de 3,2 mm y el horizontal de 3,5 mm. Sin embargo, según el estudio de Ashwin, la longitud vertical promedio de su estudio es de 1,5mm y la longitud promedio en sentido horizontal le proporcionó como predominante 2,26mm (9).

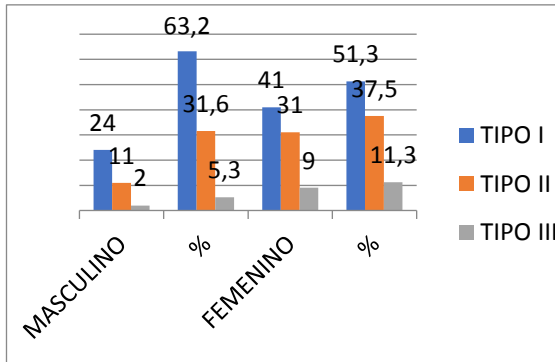
La presencia o ausencia de canales accesorios en el grupo de estudio de esta investigación, proveyó como resultado, la prevalencia de que no presentan canalis sinousus en un 77,1% y cuya diferencia está representada en un 22, 9% correspondiente a la presencia de canalis sinousus; contradiciendo los resultados del autor Fontolliet, ya que, en su estudio se presentaron un 80,6% la presencia de canales sinousus (1)

Y para concluir con la discusión, la posición del agujero infraorbitario relacionada con las piezas dentarias analizadas; el segundo premolar fue el que más prevaleció con respecto a las otras, con una proporción de 48,3% (7)

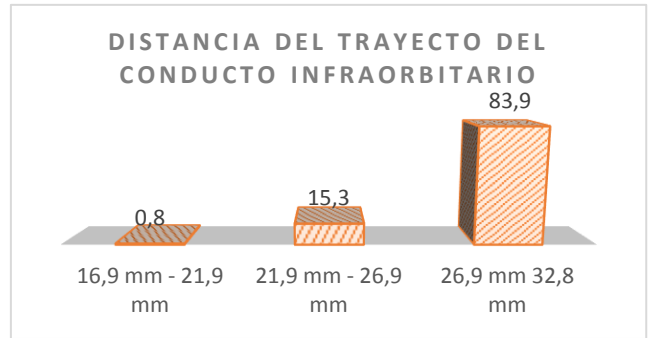
### **Conclusiones:**

El presente estudio pretende destacar la importancia del conocimiento

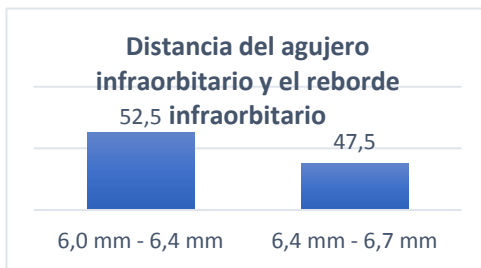anatómico del complejo infraorbitario; en esta investigación se determinó que los pacientes del grupo de estudio tienen más predisposición a tener la clasificación tipo I del curso del canal infraorbitario relacionado con el seno maxilar, siendo la pieza dental más relacionada con el agujero infraorbitario el segundo premolar, lo cual es de mucha ayuda como referencia anatómica para una correcta técnica anestésica. Además, los pacientes examinados tienen una baja incidencia de conductos accesorios, La distancia del agujero infraorbitario y el reborde infraorbitario oscila entre 6,0mm y 6,4mm y el trayecto del conducto infraorbitario fluctúa entre 26,9 - 32,8 esto es significativo para las planificaciones quirúrgicas tales como: las cirugías maxilofaciales lefort I y traumatismos.



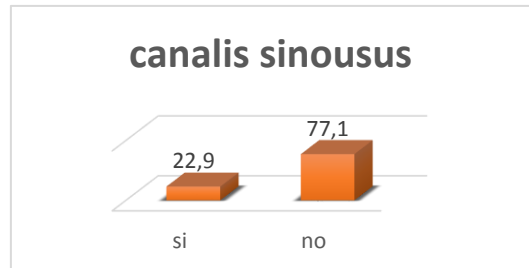
**Gráfico 1:** prevalencia del curso del canal infraorbitario relacionado con el seno maxilar en el grupo de estudio



**Gráfico 3:** prevalencia de la distancia del trayecto del conducto infraorbitario



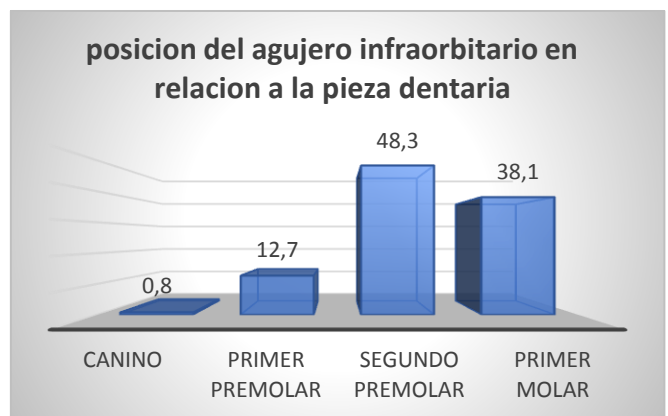
**Gráfico 2:** Prevalencia de la distancia entre el agujero infraorbitario y el reborde infraorbitario



**Gráfico 4:** prevalencia de canalis sinus

Díámetro del agujero infraorbitario Horizontal	%	Díámetro del agujero infraorbitario vertical	%
horizontal 2,9 mm	19,5	vertical 3,2 mm	90,7
horizontal 3,2 mm	16,1	vertical 3,8 mm	4,2
horizontal 3,6 mm	64,4	vertical 4,3 mm	5,1

**Tabla 1:** diámetro del agujero infraorbitario en sentido horizontal y vertical representado en porcentajes



**Gráfico 5:** prevalencia de la posición del agujero infraorbitario en relación a las piezas dentarias

## Referencias Bibliográficas:

1. Fontolliet M, Bornstein MM, von Arx T. Characteristics and dimensions of the infraorbital canal: a radiographic analysis using cone beam computed tomography (CBCT). *Surgical and Radiologic Anatomy* [Internet]. 17 de octubre de 2018 [citado 8 de febrero de 2019]; Disponible en: <http://link.springer.com/10.1007/s00276-018-2108-z>
2. Lee T, Lee H, Baek S. A Three-Dimensional Computed Tomographic Measurement of the Location of Infraorbital Foramen in East Asians: *Journal of Craniofacial Surgery*. julio de 2012;23(4):1169-73.
3. Dagistan S, Miloğlu Ö, Altun O, Umar E. Retrospective morphometric analysis of the infraorbital foramen with cone beam computed tomography. *Nigerian Journal of Clinical Practice*. 2017;20(9):1053.
4. Rusu MC, Săndulescu M, Ilie OC. Infraorbital canal bilaterally replaced by a lateroantral canal. *Surgical and Radiologic Anatomy*. noviembre de 2015;37(9):1149-53.
5. Hwang K, Lee SJ, Kim SY, Hwang SW. Frequency of Existence, Numbers, and Location of the Accessory Infraorbital Foramen: *The Journal of Craniofacial Surgery*. enero de 2015;26(1):274-6.
6. Aggarwal A, Kaur H, Gupta T, Tubbs RS, Sahni D, Batra YK, et al. Anatomical study of the infraorbital foramen: A Basis for Successful Infraorbital Nerve Block. *Clinical Anatomy*. septiembre de 2015;28(6):753-60.
7. Haghnegahdar A, Khojastepour L, Naderi A. Evaluation of Infraorbital Canal in Cone Beam Computed Tomography of Maxillary Sinus. 2018;7.
8. Oliveira Junior EM de, Moreira RT, Neto BL, Silva CMF da, Lima FJC. A Morphological and Biometric Study of the Infraorbital Foramen (E2 - Sibai Point) in Adult Skulls. *International Journal of Morphology*. septiembre de 2012;30(3):986-92.
9. Rai AR, Rai R, Vadgaonkar R, Madhyastha S, Rai RK, Alva D. Anatomical and Morphometric Analysis of Accessory Infraorbital Foramen: *Journal of Craniofacial Surgery*. noviembre de 2013;24(6):2124-6.



## **Bibliografía:**

1. Oliveira Junior EM de, Moreira RT, Neto BL, Silva CMF da, Lima FJC. A Morphological and Biometric Study of the Infraorbital Foramen (E2 - Sibai Point) in Adult Skulls. *International Journal of Morphology*. septiembre de 2012;30(3):986-92.
2. Lee T, Lee H, Baek S. A Three-Dimensional Computed Tomographic Measurement of the Location of Infraorbital Foramen in East Asians: *Journal of Craniofacial Surgery*. julio de 2012;23(4):1169-73.
3. Martins-Júnior PA, Rodrigues CP, De Maria ML de A, Nogueira LM, Silva JH da, Silva MRMA e. Analysis of Anatomical Characteristics and Morphometric Aspects of Infraorbital and Accessory Infraorbital Foramina: *Journal of Craniofacial Surgery*. marzo de 2017;28(2):528-33.
4. Rai AR, Rai R, Vadgaonkar R, Madhyastha S, Rai RK, Alva D. Anatomical and Morphometric Analysis of Accessory Infraorbital Foramen: *Journal of Craniofacial Surgery*. noviembre de 2013;24(6):2124-6.
5. Aggarwal A, Kaur H, Gupta T, Tubbs RS, Sahni D, Batra YK, et al. Anatomical study of the infraorbital foramen: A Basis for Successful Infraorbital Nerve Block. *Clinical Anatomy*. septiembre de 2015;28(6):753-60.
6. Fontolliet M, Bornstein MM, von Arx T. Characteristics and dimensions of the infraorbital canal: a radiographic analysis using cone beam computed tomography (CBCT). *Surgical and Radiologic Anatomy* [Internet]. 17 de octubre de 2018 [citado 8 de febrero de 2019]; Disponible en: <http://link.springer.com/10.1007/s00276-018-2108-z>
7. Ali IK, Sansare K, Karjodkar FR, Salve P. Cone Beam Computed Tomography Assessment of Accessory Infraorbital Foramen and Determination of Infraorbital Foramen Position: *Journal of Craniofacial Surgery*. noviembre de 2017;1.
8. Haghnegahdar A, Khojastepour L, Naderi A. Evaluation of Infraorbital Canal in Cone Beam Computed Tomography of Maxillary Sinus. 2018;7.
9. Hwang K, Lee SJ, Kim SY, Hwang SW. Frequency of Existence, Numbers, and Location of the Accessory Infraorbital Foramen: *The Journal of Craniofacial Surgery*. enero de 2015;26(1):274-6.

10. Rusu MC, Săndulescu M, Ilie OC. Infraorbital canal bilaterally replaced by a lateroantral canal. *Surgical and Radiologic Anatomy*. noviembre de 2015;37(9):1149-53.
11. Suresh S, Voronov P, Curran J. Infraorbital Nerve Block in Children: A Computerized Tomographic Measurement of the Location of the Infraorbital Foramen. *Regional Anesthesia and Pain Medicine*. mayo de 2006;31(3):211-4.
12. Song W-C, Kim S-H, Paik D-J, Han S-H, Hu K-S, Kim H-J, et al. Location of the Infraorbital and Mental Foramen with Reference to the Soft-Tissue Landmarks: Plastic and Reconstructive Surgery. octubre de 2007;120(5):1343-7.
13. Lee U-Y, Nam S-H, Han S-H, Choi K-N, Kim T-J. Morphological characteristics of the infraorbital foramen and infraorbital canal using three-dimensional models. *Surgical and Radiologic Anatomy*. mayo de 2006;28(2):115-20.
14. Dixit SG, Kaur J, Nayyar AK, Agrawal D. Morphometric analysis and anatomical variations of infraorbital foramen: A study in adult North Indian population. *Morphologie*. diciembre de 2014;98(323):166-70.
15. Orhan K, Misirli M, Aksoy S, Hincal USE, Ormeci T, Arslan A. Morphometric Analysis of the Infraorbital Foramen, Canal and Groove Using Cone Beam CT: Considerations for Creating Artificial Organs. *The International Journal of Artificial Organs*. enero de 2016;39(1):28-36.
16. Nanayakkara D, Peiris R, Mannapperuma N, Vadysinghe A. Morphometric Analysis of the Infraorbital Foramen: The Clinical Relevance. *Anatomy Research International*. 25 de diciembre de 2016;2016:1-8.
17. Hwang SH, Kim SW, Park CS, Kim SW, Cho JH, Kang JM. Morphometric analysis of the infraorbital groove, canal, and foramen on three-dimensional reconstruction of computed tomography scans. *Surgical and Radiologic Anatomy*. septiembre de 2013;35(7):565-71.
18. Bahşi I, Orhan M, Kervancıoğlu P, Yalçın ED. Morphometric evaluation and surgical implications of the infraorbital groove, canal and foramen on cone-beam computed tomography and review of literature. *Folia Morphologica* [Internet]. 3 de septiembre de 2015 [citado 11 de febrero de 2019]; Disponible en: [https://journals.viamedica.pl/foolia\\_morphologica/article/view/59023](https://journals.viamedica.pl/foolia_morphologica/article/view/59023)

19. Villasana JEM. Osteotomía maxilar segmentaria sagital unilateral. Nueva técnica de aplicación quirúrgica. :6.


20. Dagistan S, Miloğlu Ö, Altun O, Umar E. Retrospective morphometric analysis of the infraorbital foramen with cone beam computed tomography. Nigerian Journal of Clinical Practice. 2017;20(9):1053.

21. Mercado M V, Cordova F T, Verscheure P F, Herrera C P. Schwannoma benigno del nervio infraorbitario: Reporte de un caso y revisión de la literatura. Revista de otorrinolaringología y cirugía de cabeza y cuello [Internet]. agosto de 2007 [citado 11 de febrero de 2019];67(2). Disponible en: [http://www.scielo.cl/scielo.php?script=sci\\_arttext&pid=S0718-48162007000200015&lng=en&nr=iso&tlng=en](http://www.scielo.cl/scielo.php?script=sci_arttext&pid=S0718-48162007000200015&lng=en&nr=iso&tlng=en)

22. Zdilla MJ, Koons AW, Russell ML, Mangus KR, Bliss KN. The Infraorbital Foramen Is Located Midway Between the Nasospinale and Jugale: Considerations for Infraorbital Nerve Block and Maxillofacial Surgery. Journal of Craniofacial Surgery. enero de 2018;1.

# Anexos

HOJA DE REGISTRO DE DATOS



1. # Historia Clínica:

2. Edad:

21 - 30 años	31 - 40 años	41 -50 años	51 - 60 años

3. Género:

Masculino	Femenino

4. clasificación del curso del canal infraorbitario relacionado con el seno maxilar:

tipo I	tipo II	tipo III

5. distancia entre el agujero infraorbitario y el reborde infraorbitario

6,0 mm - 6,4 mm	6,4 mm - 6,7 mm

6. distancia del trayecto del conducto infraorbitario

16,9 mm - 21,9 mm	21,9 mm - 26,9 mm	26,9 mm 32,8 mm

7. diámetro del agujero infraorbitario

vertical 3,2 mm	vertical 3,8 mm	vertical 4,3 mm	horizontal 2,9 mm	horizontal 3,2 mm	horizontal 3,6 mm

8. canalis sinousus presencia:

si	no

9. posición del agujero infraorbitario en relación a la raíz del:

canino	1er premolar	2do premolar	1er molar





CO-755-2018  
Guayaquil, 07 de noviembre del 2018



Señor  
**Christian Chiriboga**  
Dentaimagen  
Ciudad -

De mis consideraciones:



Por medio de la presente, solicito a usted la Autorización al estudiante **Sr. Christian Enrique Zambrano Chica** con C.I. # 0931703284, alumno del noveno ciclo de la Carrera de Odontología Universidad Católica de Santiago de Guayaquil para que:

- Solicite a usted tomografías de haz cónico (Cone - Beam)

Cabe indicar que este trabajo será para el desarrollo del trabajo de titulación, para obtener su título como Odontóloga.



Esperando una respuesta favorable a la presente, me suscribo de usted.

Atentamente,

*Dra. Gecondra Lucía de Jurado*  
Directora  
Carrera de Odontología

**CARRERA DE ODONTOLOGÍA**

Av. Carlos Jara  
Arosemena Km. 2 1/2  
Vía Dagua  
Edificio Facultad de  
Ciencias Médicas  
P.O. Box 2200-957 EXT:  
1021  
Guayaquil - Ecuador


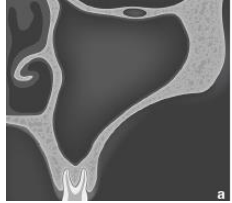

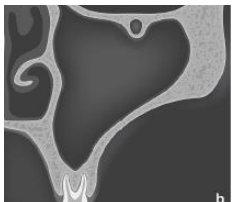

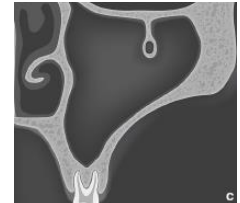


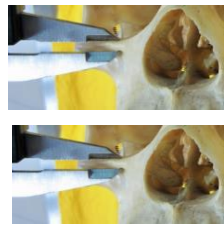
**dentaimagen**  
centro radiológico dental  
12/0/2018

cuadro de operacionalización de las variables


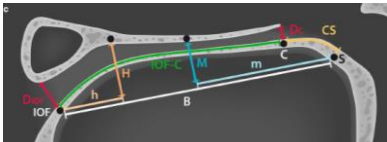

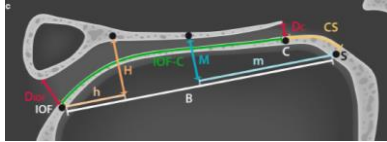

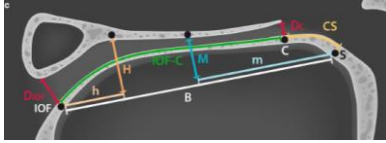
	DEFINICION DE LA VARIABLE	DIMENSION DE LA VARIABLE	INDICADORES
<b>VARIABLE DEPENDIENTE:</b> Variaciones anatómicas del complejo infraorbital.	El canal infraorbitario se encuentra ubicado en el piso de la órbita el cual desemboca en el foramen infraorbitario debajo del reborde infraorbitario. Por dicho canal recorren el nervio infraorbitario y los vasos infraorbitales. El término complejo infraorbital (canal-ranura) fue descrito por primera vez por Scarfe en 1998 el cual distinguió Tres estructuras distintas: canal, ranura y combinación de canal y ranura.  Fontollet, M. (2018). Characteristics and dimensions of the infraorbital canal: a radiographic analysis using cone beam computed tomography (CBCT). In: <i>Surgical and Radiologic Anatomy</i> , 18th ed. Switzerland: Thomas von Arx, pp.1.5.		










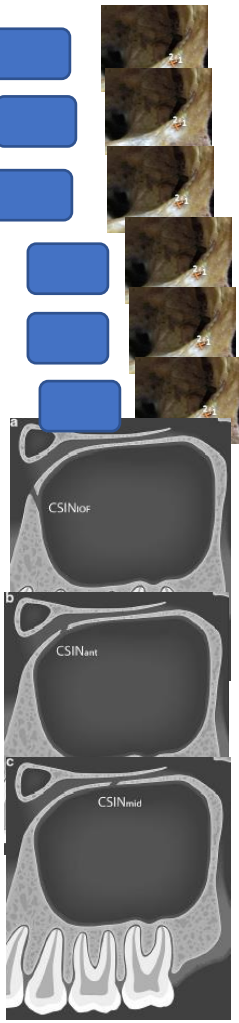



**VARIABLES INDEPENDIENTES:**

- ✓ Clasificación del curso del canal infraorbitario relacionado con el seno maxilar
- ✓ Distancia entre el agujero infraorbitario y reborde infaorbitario
- ✓ Distancia del trayecto del conducto infraorbitario
- ✓ Diámetro del agujero infraorbitario
- ✓ Canalis sinousus

NOMBRE VARIABLE			
Clasificación del curso del canal infraorbitario relacionado con el seno maxilar	Para clasificar el curso del canal infraorbitario relacionados con el seno maxilar, se determinó una clasificación similar tal como se propone por Ference se aplicó. La categorización en tres tipos se basa en la cantidad saliente del canal hacia el seno maxilar. Para esta evaluación se analizó la morfología del canal infraorbitario. utilizando planos coronarios CBCT en el nivel donde el canal infraorbitario podría ser mejor determinado.	Se dimensionará a través del siguiente parámetro: <b>Tipo 1:</b> El canal infraorbitario está totalmente integrado en el hueso maxilar del piso de orbita o está abultado menos de la mitad de su diámetro en el seno maxilar. <b>Tipo 2:</b> El canal infraorbitario se encuentra debajo del techo del seno maxilar y sobresale parcialmente (más de la mitad) en el seno maxilar. <b>Tipo 3:</b> El canal infraorbitario sobresale por completo en el seno maxilar	<p><b>Tipo I</b>  </p> <p><b>Tipo II</b>  </p> <p><b>Tipo III</b>  </p>
- Distancia entre el agujero infraorbitario y reborde infaorbitario	La distancia del foramen infraorbitario la distancia promedio desde el agujero infraorbitario hasta el reborde infraorbitario en adultos es de 6,5 mm como una longitud promedio mediante planos CBCT sagitales:	Se dimensionará a través del siguiente parámetro de medición: 6,0 mm – 6,4 mm distancia entre reborde infraorbitario y el agujero infraorbitario 6,4 mm – 6,7 mm	<p>6,0 mm - 6,4 mm </p> <p>6,4 mm – 6,7 mm </p> 



	<p>exploración sagital representativa de las mediciones lineales precisas</p>	<p>distancia entre el reborde infraorbitario y el agujero infraorbitario</p>	
<p>Distancia del trayecto del ducto infraorbitario</p>	<p>La distancia del foramen infraorbitario(mm) entre el margen anterior inferior del foramen infraorbitario, se tomaron en Planos CBCT sagitales: exploración sagital representativa de las mediciones lineales tomadas Utilizando el software dedicado margen posterior del Canal infraorbitario cubierto por el Hueso del suelo orbital en una curva segmentada.</p>	<p>Se dimensionará a través del siguiente parámetro de medición:  16,9mm - 21,9mm distancia entre el canal infraorbitario y el agujero infraorbitario  21,9mm – 26,9 mm distancia entre el canal infraorbitario y el agujero infraorbitario  26,9mm – 32,8 mm distancia entre el canal infraorbitario y el agujero infraorbitario</p>	<p>16,9 mm – 21,9 mm </p>  <p>21,9mm – 26,9mm </p>  <p>26,9mm – 32,8mm </p> 

<p>- Diámetro del agujero infraorbitario</p>	<p>Los diámetros promedio, vertical y transversal del agujero infraorbitario estos fueron de 3,2 mm a 4,3 mm y un diámetro transversal de 2,9 a 3,6 mm</p>	<p>Se dimensionara a través del siguiente parámetro: clasificación según los datos hallados por Kopa y Boopathi:          Vertical 3,2 mm a 4,3 mm          Transversal 2,9 mm a 3,6 mm</p>	<p>Vertical 3,2 mm </p> <p>vertical 3,8 mm </p> <p>vertical 4,3 mm </p> <p>Transversal 2,9mm </p> <p>Transversal 3,2mm </p> <p>Transversal 3,6mm </p> <p>Posición a: </p> <p>Posición b: </p> <p>Posición c: </p> 
<p>- Canalis sinousus</p>	<p>es una variante anatómica correspondiente a una rama del canal alveolar anterior superior El sitio del canalis sinosus que se ramifica a partir de la Canal infraorbitario</p>	<p>Se dimensionará a través del siguiente parámetro: se determinó dividiendo al canal infraorbitario en tres secciones: la región del foramen infraorbitario como posición a el tercio anterior del canal infraorbitario como posición b el tercio medio del canal infraorbitario como posición c</p>	<p>Posición a: </p> <p>Posición b: </p> <p>Posición c: </p>

<b>Variables intervinientes</b>			
<b>EDAD</b>	TIEMPO DE VIDA DEL PACIENTE DESDE SU NACIMIENTO HASTA EL MOMENTO DEL EXAMEN CLINIICO	PACIENTE DE 21AÑOS HASTA LAS 65 AÑOS	
<b>SEXO</b>	CONJUNTO DE LAS PECULIARIDADES QUE CARACTERIZAN LS INDIVIDUOS DE UNA ESPECIE DIVIDIENDOLOS EN MASCULINO Y FEMENINO.	MASCULINO Y FEMENIO	



**Presidencia  
de la República  
del Ecuador**



**Plan Nacional  
de Ciencia, Tecnología,  
Innovación y Saberes**



**SENESCYT**  
Secretaría Nacional de Educación Superior,  
Ciencia, Tecnología e Innovación

## **DECLARACIÓN Y AUTORIZACIÓN**

Yo, **Zambrano Chica, Christian Enrique**, con C.C: # 0931703284 autor/a del trabajo de titulación: **Análisis morfogeométrico y trayectoria del conducto infraorbitario mediante tomografías Cone – Beam Guayaquil 2018** previo a la obtención del título de **Odontólogo** en la Universidad Católica de Santiago de Guayaquil.

1.- Declaro tener pleno conocimiento de la obligación que tienen las instituciones de educación superior, de conformidad con el Artículo 144 de la Ley Orgánica de Educación Superior, de entregar a la SENESCYT en formato digital una copia del referido trabajo de titulación para que sea integrado al Sistema Nacional de Información de la Educación Superior del Ecuador para su difusión pública respetando los derechos de autor.

2.- Autorizo a la SENESCYT a tener una copia del referido trabajo de titulación, con el propósito de generar un repositorio que democratice la información, respetando las políticas de propiedad intelectual vigentes.

Guayaquil, 19 de marzo del 2019

f. \_\_\_\_\_

Nombre: **Zambrano Chica, Christian Enrique**

C.C: **0931703284**

## **REPOSITORIO NACIONAL EN CIENCIA Y TECNOLOGÍA**

### **FICHA DE REGISTRO DE TESIS/TRABAJO DE TITULACIÓN**

<b>TEMA Y SUBTEMA:</b>	Análisis morfogeométrico y trayectoria del conducto infraorbitario mediante tomografías Cone – Beam Guayaquil 2018		
<b>AUTOR(ES)</b>	Zambrano Chica, Christian Enrique		
<b>REVISOR(ES)/TUTOR(ES)</b>	Gómez Cano, Leonor Guadalupe		
<b>INSTITUCIÓN:</b>	Universidad Católica de Santiago de Guayaquil		
<b>FACULTAD:</b>	Facultad de ciencias medicas		
<b>CARRERA:</b>	Odontología		
<b>TITULO OBTENIDO:</b>	Odontólogo		
<b>FECHA DE PUBLICACIÓN:</b>	19 de marzo del 2019	<b>No. DE PÁGINAS:</b>	<b>10</b>
<b>ÁREAS TEMÁTICAS:</b>	Cirugía, otorrinolaringología, oftalmología		
<b>PALABRAS CLAVES/ KEYWORDS:</b>	agujero infraorbitario, Distancia, longitud, tomografía		
<b>RESUMEN/ABSTRACT:</b> El canal infraorbitario está ubicado en el piso de la órbita desembocando en el foramen suborbitario, por donde recorren el nervio infraorbitario. Es importante su identificación para evitar lesiones iatrogénicas del paquete vasculonervioso en Procedimientos quirúrgicos. <b>Objetivo:</b> Analizar forma, trayecto y posición del complejo infraorbital más prevalente y determinar cuál es la pieza dentaria que está en íntima relación con el agujero infraorbitario. <b>Materiales y métodos:</b> se realizó un estudio descriptivo, observacional y transversal analizando la estructura morfogeométrica del complejo infraorbitario, midiendo la longitud del complejo infraorbitario, presencia o ausencia de conductos accesorios, distancia que existe entre el agujero infraorbitario y el reborde infraorbitario, trayecto del canal infraorbitario y posición del agujero infraorbitario con piezas dentarias. <b>Resultados:</b> Se encontró que la clasificación del curso del canal infraorbitario más predominante es tipo I en hombres (63,2%) y en mujeres (51,3%) Distancia del agujero infraorbitario y el reborde infraorbitario que predominó fue de 6,0mm – 6,4mm (52,5%). Distancia del trayecto del conducto infraorbitario más prevalente fue de 26,9mm – 32,8mm (83,9%). El diámetro del agujero infraorbitario más prevalente fue vertical de 3,2 mm (90,7%) y horizontal 3,6mm (64,4%) La presencia de conductos accesorios fue de 22, 9% ausentes y 77,1% presentes. La posición del agujero infraorbitario relacionada con las piezas dentarias analizadas el segundo premolar fue el que más prevaleció con respecto a las otras en un 48,3% <b>Conclusión:</b> La población estudiada se determinó que tienen más predisposición a tener clasificación tipo I del curso del canal infraorbitario, la pieza dental más relacionada con el agujero infraorbitario es el segundo premolar, se presenta una baja incidencia de conductos accesorios, La distancia del agujero infraorbitario y el reborde infraorbitario 6,0mm y 6,4mm y el trayecto del conducto infraorbitario 26,9mm - 32,8mm.			
<b>ADJUNTO PDF:</b>	<input checked="" type="checkbox"/> SI	<input type="checkbox"/> NO	
<b>CONTACTO CON AUTOR/ES:</b>	<b>Teléfono:</b> +593986626528	<b>E-mail:</b> christian15del94@hotmail.com	
<b>CONTACTO CON LA INSTITUCIÓN (COORDINADOR DEL PROCESO UTE)::</b>	<b>Nombre:</b> Pino Larrea, José Fernando		
	<b>Teléfono:</b> +593962790062		
	<b>E-mail:</b> jose.pino@cu.ucsg.edu.ec		
<b>SECCIÓN PARA USO DE BIBLIOTECA</b>			
<b>Nº. DE REGISTRO (en base a datos):</b>			
<b>Nº. DE CLASIFICACIÓN:</b>			
<b>DIRECCIÓN URL (tesis en la web):</b>			