



**UNIVERSIDAD CATÓLICA
DE SANTIAGO DE GUAYAQUIL**

FACULTAD DE CIENCIAS MÉDICAS

CARRERA DE ODONTOLOGÍA

TEMA:

**Recubrimiento de recesiones gingivales utilizando sustitutos
de tejido blando. Revisión Bibliográfica**

AUTOR (ES):

Villacís Ramírez, María Alejandra

**Trabajo de titulación previo a la obtención del título de
ODONTOLOGO**

TUTOR:

Luzardo Jurado, Geoconda María

Guayaquil, Ecuador

18 de septiembre del 2020



UNIVERSIDAD CATÓLICA
DE SANTIAGO DE GUAYAQUIL

FACULTAD DE CIENCIAS MÉDICAS

CARRERA DE ODONTOLOGÍA

CERTIFICACIÓN

Certificamos que el presente trabajo de titulación fue realizado en su totalidad por **Villacis Ramírez, María Alejandra**, como requerimiento para la obtención del título de **Odontólogo**.

TUTOR (A)

Luzardo Jurado, Geocenda Maria

DIRECTOR DE LA CARRERA

f. _____

Bermúdez Velásquez Andrea Cecilia

Guayaquil, a los 18 del mes de septiembre del año 2020



UNIVERSIDAD CATÓLICA
DE SANTIAGO DE GUAYAQUIL

FACULTAD DE CIENCIAS MÉDICAS

CARRERA DE ODONTOLOGÍA

DECLARACIÓN DE RESPONSABILIDAD

Yo, **Villacís Ramírez, María Alejandra**


DECLARO QUE:

El Trabajo de Titulación, **Recubrimiento de recesiones gingivales utilizando sustitutos de tejido blando. Revisión Bibliográfica** previo a la obtención del título de **Odontólogo**, ha sido desarrollado respetando derechos intelectuales de terceros conforme las citas que constan en el documento, cuyas fuentes se incorporan en las referencias o bibliografías. Consecuentemente este trabajo es de mi total autoría.

En virtud de esta declaración, me responsabilizo del contenido, veracidad y alcance del Trabajo de Titulación referido.

Guayaquil, a los 18 del mes de septiembre del año 2020

EL AUTOR (A)

f. 

Villacís Ramírez, María Alejandra



UNIVERSIDAD CATÓLICA
DE SANTIAGO DE GUAYAQUIL

FACULTAD DE CIENCIAS MÉDICAS

CARRERA DE ODONTOLOGÍA


AUTORIZACIÓN

Yo, **Villacís Ramirez, María Alejandra**

Autorizo a la Universidad Católica de Santiago de Guayaquil a la **publicación** en la biblioteca de la institución del Trabajo de Titulación, **Recubrimiento de recesiones gingivales utilizando sustitutos de tejido blando. Revisión Bibliográfica**, cuyo contenido, ideas y criterios son de mi exclusiva responsabilidad y total autoría.

Guayaquil, a los 18 del mes de septiembre del año 2020

LA AUTORA:

f. 

Villacís Ramirez, María Alejandra

Safari Archivo Edición Visualización Historial Marcadores Ventana Ayuda

71% (X) Vie 19:28

insecure.orkund.com

Iniciar sesión - URKUND 079047375 - orkund.docx - Urkund

URKUND

Documento [orkund.docx \(079047375\)](#)

Presentado 2020-08-21 14:00 (-05:00)

Presentado por maria.villanar@pbc.usg.edu.ec

Recibido [garcinda.luzardo.usg@pbc.usg.edu.ec](#)

De estas 5 páginas, se componen de texto presente en 0 fuentes.

Lista de fuentes Bloques

Categoría	Enlace/nombre de archivo
Fuentes alternativas	
Fuentes no usadas	

RESUMEN INTRODUCCION. La resesion gingival (RG) como el desplazamiento apical a la union ameloconectiva de los tejidos periodontales, es de etiologia multifactorial. Dentro las indicaciones quirurgicas se considera la sensibilidad y la inflamacion critica por retencion de placa bacteriana por ello se han evaluado diferentes sustitutos tisulares para devolver la arquitectura gingival, entre ellos tenemos: ITC, MAD, MCP, PRF. OBJETIVO. Determinar cual sustituto de tejido blando es mas eficiente para el recubrimiento de las resesiones gingivales. MATERIALES Y METODOS. Se presento un estudio descriptivo cualitativo no experimental que compara los diferentes tipos de sustitutos de tejido blando, la busqueda de articulos fue realizada en los siguientes buscadores: pubmed, cochrane y Scopus.


RESULTADOS. Se analizo que el ITC fue mayor eficacia que los otros sustitutos, con un porcentaje repetitivo de alrededor del 80% de recubrimiento. Cuando se menciono la Ritemin, todos los articulos, mostraron que el ITC obtuvo una mejora significativa en comparacion con los otros sustitutos.

CONCLUSIONES. Despues de la presente revision bibliografica se puede concluir que el injerto de tejido conectivo es el mejor sustituto para el recubrimiento radical de tipo I y II de Miller ya que presenta un porcentaje mayor a todos los sustitutos. La matriz autologa demrita puede ser considerada la segunda opcion de tratamiento.

PALABRAS CLAVE: ITC, MAD, Recubrimiento, PRF, MCP.

Recubrimiento radical

ABSTRACT INTRODUCTION. Gingival recession (GR) as the apical displacement to the non-fusion of the periodontal tissues, is of multifactorial etiology. Within the surgical indications, sensitivity and chronic inflammation due to bacterial plaque retention are considered, therefore, different tissue substitutes have been evaluated to restore the gingival architecture, among them we have: ITC, ADM, MCP, PRF. OBJECTIVE. Determine the most efficient soft tissue substitute for covering gingival recessions. MATERIALS AND METHODS. A non-experimental qualitative descriptive study was presented comparing the different types of soft tissue substitutes. The search for articles was carried out in the following search engines: PubMed Cochrane and Scopus. RESULTS. ITC was analized to be more effective than the other substitutes, with a repetitive percentage of around 80% coating. When the Ritemin was mentioned, all the articles, a paration that the ITC obtained a significant improvement compared to the other substitutes. CONCLUSIONS. After the present bibliographic review, it can be concluded that the connective tissue graft is the best substitute for the root coating of Miller type I and II since it presents a higher percentage than all the substitutes. The dermal acellular matrix can be considered the second treatment option. KEY WORDS: ITC, ADM, recubrimiento, PRF, MCP, and cochrane.



AGRADECIMIENTO

A lo largos de estos años que duro de mi carrera, llenos de sacrificio, esfuerzo y dedicación, con días buenos y malos. Después de tanto, Al culminar esta etapa de mi vida tengo sentimientos encontrados y vienen a mi cabeza todos los momentos vividos.

Primero agradezco a Dios, por darme la fortaleza para salir adelante a pesar de cada obstáculo que se presentó durante de este camino.

Agradecer de forma especial a mi mama, por ser mi ejemplo a seguir, por enseñarme a nunca rendirme; pero, sobre todo, por todo el sacrificio que ha hecho por mi. Les agradezco a mis abuelos, por estar pendientes de como me encontraba y motivarme. Agradezco a mi familia entera, por siempre apoyarme.

A mi tutora, Dra. Geoconda Luzardo, por ser como una madre para mi, por ser una guía importante en la elaboración de este trabajo de titulación, por tener las palabras adecuadas en los momentos de angustia, por enseñarme desde el día uno lo bonito que es la periodoncia, por repetirme constantemente “¡ya te falta poco, tu puedes!”. Un agradecimiento especial a todo el PerioTEAM, Dr. Santiago López, Dr. Carlos Xavier Ycaza y Dr. Carlos Guim por inculcarme el amor a la periodoncia y por enseñarnos con tanta motivación y cariño.

A la Dra. Giselle Adum, por ser la persona que me enseñó y me inculco el amor a la odontopediatria, por siempre brindarme sus conocimientos, por cada consejo, cada risa y sobretodo por la paciencia. Más que una excelente docente, la considero una gran amiga. A la Dra. Maria Jose Valdiviezo, por ser la persona que tiene una sonrisa en todo momento y siempre un chiste para alegrarte el día, muchas gracias por darme su amistad y confiar tanto en mi. A la Dra. Alejandra Maldonado, mi tocaya, por ser esa persona que me escuchaba y siempre me brindaba todo su conocimiento. Al Dr. Gustavo García, por ser como un padre para mi, por escucharme en cada momento que necesitaba ayuda. A todos los docentes, que participaron en mi formación académica, muchas gracias por cada palabra de apoyo y de aliento.

A mis mejores amigas, Maiteé y Carmita, por siempre apoyarme y ser las personas vivieron junto a mi esta larga y hermosa carrera, por ser siempre mi apoyo. Les agradezco por ser más que mis amigas, por ser mis hermanas. Muchas gracias por todo y espero tenerlas siempre en mi vida.

A mi team, Katherine, Sandy, Viviana, Wladimir, por hacerme vivir su integral como si fuera el mío, por cada risa, por cada pelea y tantas anécdotas que quedan en nuestras memorias, por hacerme pasar un semestre muy divertido e inolvidable. Katherine gracias por soportar mis quejas, mis llantos y mis dramas, y por calmarme, Viviana gracias por ayudarme a llevar las cosas de forma más relajada. Espero el camino nos vuelva a encontrar.

A mis amigos Gabriela, Luis Fernando y Vicente por siempre sacarme una sonrisa en los momentos mas complicados, muchas gracias por su apoyo.

Villacis Ramírez, Maria Alejandra


DEDICATORIA

Este trabajo de titulación, lo dedicó con amor a dios y a toda mi familia.

A mi papa y abuela, para que compartan conmigo desde el cielo este logro más en mi vida.

A mi mama, que es el motor principal de mi vida y mi apoyo incondicional.

Villacis Ramírez, Maria Alejandra



**UNIVERSIDAD CATÓLICA
DE SANTIAGO DE GUAYAQUIL**

FACULTAD DE CIENCIAS MÉDICAS

CARRERA DE ODONTOLOGÍA

TRIBUNAL DE SUSTENTACIÓN

f. 

Bermúdez Velásquez Andrea Cecilia
DECANO O DIRECTOR DE CARRERA

f. 

Pino Larrea José Fernando
COORDINADOR DEL ÁREA O DOCENTE DE LA CARRERA

f. 

Lopez Jurado Santiago Andres
OPONENTE



**UNIVERSIDAD CATÓLICA
DE SANTIAGO DE GUAYAQUIL
FACULTAD DE CIENCIAS MÉDICAS
CARRERA DE ODONTOLOGÍA**

CALIFICACIÓN

f.

Luzardo Jurado, Geoconda María

RECUBRIMIENTO DE RECESIONES GINGIVALES UTILIZANDO SUSTITUTOS DE TEJIDO BLANDO. REVISIÓN BIBLIOGRAFICA.

ROOT COVERAGE OF GINGIVAL RECESIONS USING SOFT TISSUE SUBSTITUTES. BIBLIOGRAPHIC REVIEW.

Villacís Ramírez María Alejandra¹, Luzardo Jurado Geoconda María²

¹Estudiante de Odontología de la Universidad Católica Santiago de Guayaquil.

²Especialista en Periodoncia. Docente de la cátedra de Periodoncia de la Universidad Católica Santiago de Guayaquil, Ecuador

RESUMEN

INTRODUCCIÓN: Las recesiones gingivales (RG) como el desplazamiento apical a la unión ameloementaria de los tejidos periodontales, es de etiología multifactorial. Dentro las indicaciones quirúrgicas se considera la sensibilidad y la inflamación crónica por retención de placa bacteriana por ello se han evaluado diferentes alternativas tisulares para devolver la arquitectura gingival, entre ellos tenemos: Injerto de tejido conectivo, Membrana acelular dérmica, Membrana de colágeno porcino, Plasma rico en fibrina. **OBJETIVO:** Determinar cual sustituto de tejido blando es mas eficiente para el recubrimiento de las recesiones gingivales. **MATERIALES Y MÉTODOS:** Se presentó un estudio descriptivo cualitativo no experimental que compara los diferentes tipos de alternativas de tejido blando, la búsqueda de artículos fue realizada en los siguientes buscadores: pubmed cochrane y Scopus. **RESULTADOS:** Se analizó que el ITC tuvo mayor eficacia que las otras alternativas, con un porcentaje repetitivo de alrededor del 80% de recubrimiento. Cuando se menciona la RRmm, todos los artículos, mostraron que el ITC obtuvo una mejoría significativa en comparación con los otros alternativas **CONCLUSIONES:** Después de la presente revisión bibliográfica se puedo concluir que el injerto de tejido conectivo sigue siendo el mejor sustituto o alternativa para el recubrimiento radicular de tipo I y II de Miller ya que presenta un porcentaje mayor a todos los sustitutos, La matriz acelular dérmica puede ser considerada la segunda opción de tratamiento.

PALABRAS CLAVE: ITC, MDA, Recesiones, PRF, MCP, Recubrimiento radicular

ABSTRACT

INTRODUCTION: Gingival recession (GR) as the apical displacement to the non-fusion of the periodontal tissues, is of multifactorial etiology. Within the surgical indications, sensitivity and chronic inflammation due to bacterial plaque retention are considered, therefore, different tissue substitutes have been evaluated to restore the gingival architecture, among them we have: Connective tissue graft, Dermal acellular membrane, Porcine collagen membrane, Plasma rich in fibrin. **OBJECTIVE:** Determine the most efficient soft tissue substitute for covering gingival recessions. **MATERIALS AND METHODS:** A non- experimental qualitative descriptive study was presented comparing the different types of soft tissue substitutes. The search for articles was carried out in the following search engines: PubMed Cochrane and Scopus. **RESULTS:** TC was analyzed to be more effective than the other substitutes, with a repetitive percentage of around 80% coating. When the RRmm was mentioned, all the articles, a translation that the ITC obtained a significant improvement compared to the other substitutes. **CONCLUSIONS:** After the present bibliographic review, it can be concluded that the connective tissue graft continues to be the best substitute or alternative for Miller's type I and II root coating, since it presents a higherpercentage than all the substitutes.The dermal acellular matrix can be considered the second treatment option.

KEY WORDS: CTG, ADM, recession, PRF, MCP, root coverage

INTRODUCCIÓN

La recesión gingival (RG) como el desplazamiento apical a la unión amelocementaria de los tejidos periodontales, es de etiología multifactorial. (1) Su incidencia en Latinoamérica es del 94,3% de la población siendo más común en la región mandibular con un 54,2%. (2) Dentro las indicaciones quirúrgicas se considera la sensibilidad y la inflamación crónica por retención de placa bacteriana como las principales razones de la RG, sin contar los requerimientos por estos motivos estéticos de los pacientes. Se han evaluado diferentes sustitutos o alternativas tisulares para devolver la arquitectura gingival, entre ellos tenemos: el tejido conectivo (ITC), es un autoinjerto obtenido de la papila retromolar, zonas edentulas, paladar del propio paciente, la matriz acelular dérmica (MAD) es un aloinjerto seco congelado y libre de células con una matriz extracelular de fibras colágenas y elásticas derivado de la piel humana (3), la matriz de colágeno porcino (MCP) es un xenoinjerto que dispone de

dos capas, una porosa que esta diseñada para favorecer al crecimiento del tejido blanco y otra capa densa para facilitar su sutura, es muy hidrofílica y se hidrata sola con la sangre del lugar (4); Plasma rica en fibrina (PRF), es un concentrado plaquetario de segunda generación, que contiene en un coagulo o membrana, gran cantidad de factores de crecimiento. (5)

Diversos artículos comparan la eficiencia de los diferentes tipos de alternativas, aunque se sigue considerando el ITC como el ideal debido a los resultados obtenidos, tales como el 100% recubrimiento completo de la raíz y la ganancia de tejido queratinizado. Su desventaja es la limitada aérea donadora, razón por la cual se ha evaluado la utilización de otras alternativas.

Un estudio realizado en 233 recesiones por Kroiss y cols (2019) indico que al comparar el ITC y MAD, dio como resultado que el ITC era mas efectivo en el recubrimiento radicular durante

un periodo de 5 años con un 84% a contrastar con el MAD con un 63%.

Öncü (2017) realizó 60 recubrimientos con ITC Y PRF, demostró que el ITC tuvo ganancia de tejido gingival del 84% a los 6 meses contra el PRF con un 77,12%; por otro lado, Suzuki y cols (2020) en 36 recesiones analizaron la satisfacción postoperatoria obteniendo como resultado que el ITC era mas eficiente 84,56% en comparación con el MCP con un 77,44%. (6,7,8)

El presente estudio busca demostrar cual es la alternativa para el ITC más eficiente para el recubrimiento radicular analizando las diferentes opciones que se ofrecen en la actualidad al comparar la ganancia de tejido queratinizado, el cambio en el nivel de inserción y el porcentaje de recubrimiento. Además, Se busca ampliar el conocimiento de las diversas alternativas de tipos de alternativas para facilitar la correcta elección para recubrir una recesión gingival.

El propósito de este trabajo es llevar a cabo una revisión de literatura para determinar cual sustituto de tejido blando es mas eficiente para el recubrimiento de las recesiones gingivales. eficiente para el recubrimiento de las recesiones gingivales.

MATERIALES Y MÉTODOS

Se presentó un estudio descriptivo cualitativo no experimental que compara los diferentes tipos de alternativas de tejido blando. Se incluyeron estudios que contengan uno o mas grupos de alternativas, que hayan sido publicados en idioma ingles o español, que hayan sido publicados en los últimos 5 años ya que son estudios más recientes y contienen datos mucho más relevantes.

La búsqueda de artículos fue realizada en los siguientes buscadores: pubmed cochrane y Scopus donde utilizamos las siguientes palabras claves: Matriz acelular y recesión gingival, Matriz acelular and clinical trial, Matriz de colágeno y recesión gingival, Matriz de colágeno y estudios clínicos, Mucograft and clinical

trial , matriz porcina y recesión gingival, PRF and clinical trial tejido conectivo y recesión gingival, PRF y estudios clínicos PRF y recesión gingival, recubrimiento radicular, estudios clínicos.

Se procedió a la búsqueda de artículos desde el 11 de mayo del 2020 hasta el 5 de junio del 2020 donde se encontraron 508 artículos. Se realizó una selección de los artículos tomando en cuenta los criterios de inclusión y exclusión, los seleccionados fueron 74, luego evaluamos la importancia de los cuartiles en la búsqueda de las revistas médicas y nos dio como resultado un total de 52 artículos que utilizaremos para realizar este trabajo de investigación.

RESULTADOS

La búsqueda inicial constó de 503 artículos encontrados mediante (buscadores usados) en el idioma inglés y español entre los años 2017 - 2020.

En una primera selección se escogieron 74 artículos relacionados con el tema que incluían los criterios de inclusión.

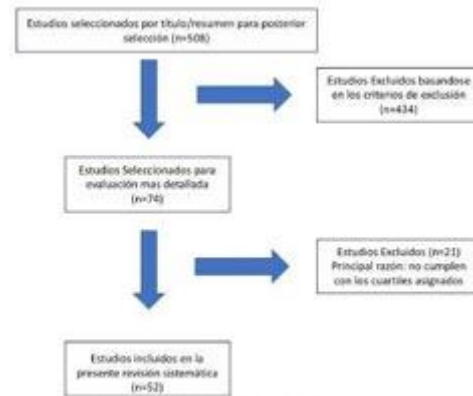


Tabla 1. Diagrama de selección de artículos

Al aplicar la búsqueda más profunda en Scopus basado en cuartiles de los artículos solo fueron seleccionados 52 artículos de los previamente buscados.

De estos 52 artículos se seleccionaron 10 para la realización de los resultados basándonos en que estos artículos comparen los diferentes tipos de alternativas.

Estos artículos seleccionados explican la eficacia de los diferentes tipos de alternativas de tejido blando para el tratamiento de recesiones gingivales. **Tabla 1**

Dentro de estos 10 artículos tenemos, que todas las alternativas fueron comparadas con el injerto de tejido conectivo, teniendo 6 de estos que comparan MCP vs TC, 2 que comparan PRF vs TC y 2 que comparan MAD vs TC, el total de individuos

evaluados en estos 10 artículos fue de 403, excepto en el estudio de Sumana S y cols donde se evaluaron 22 recesiones gingivales 11 de TC y 11 de MAD. Los tipos de defectos variaban entre Miller I y II. **Tabla 2**

En la mayoría de los estudios se evaluó el porcentaje de recubrimiento radicular (RR%), y su reducción en milímetros (RRmm), todos los artículos presentan el porcentaje de recubrimiento con excepción del de Kroiss S.

Estudio	Ref	Año	Tipo de defecto	Sitios/Sujetos	Intervención	Tiempo de Seguimiento
Suzuki K, Hernandez C, Suemi M, Bazan D, Messori M, Scombatti S, Novaes A, Chaves F, Taba M	9	2020	Miller I	18 pacientes, 36 recesiones	1. ITC 2. MCP	3 - 6 meses
Alabood O, Alasqah M, Alhomodi N, Alqahtani N, Gufran K, Shafiq S	18	2020	Miller I	16 pacientes	1. ITC 2. PRF	2 meses
Kroiss Sebastian	7	2019	Miller I y II	39 pacientes / 233 sitios	1. ITC 2. MAD	6 meses - 5 años
Pietruska M, Skurska A, Podlewski L, Milewski R, Pietruski J	34	2019	Miller I y II	29 pacientes, 91 recesiones	1. ITC 2. MCP	12 meses
Turer O, Ozcan M, Alkaya B, Surmeli S, Seydaoglu G, Cenk M	25	2019	Miller I y II	72 pacientes	1. ITC 2. MCP	6 meses
Gürlek O, Güneş P, Nizam N, Buduneli N	10	2019	Miller I y II	12 pacientes, 41 recesiones	1. ITC 2. MCP	6 - 18 meses
Öncü E	8	2017	Miller I y II	20 pacientes, 60 sitios	1. ITC 2. PRF	6 meses
Matoh U, Petelin M, Gašperšič R	35	2017	Miller I	10 pacientes	1. ITC 2. MCP	12 meses
Tonetti M, Cortellini P, Pellegrini G, Neri M, Bonaccini D, Allegri M, Boucagrd P, Cairo F	36	2017	Miller I y II	187 pacientes, 485 recesiones	1. ITC 2. MCP	1, 2, 4 semanas
Sumana S, Masulili S, Lessang R	13	2017	Miller I y II	22 sitios	1. ITC 2. MAD	3 - 52 meses

Tabla 2, MCP: Membrana de colágeno porcino, ITC: Injerto de tejido conectivo, MAD: Membrana Acelular dermica, PRF: Plasma rico en fibrina

En la tabla se observa que el ITC tuvo mayor eficacia que las otras alternativas, con un porcentaje repetitivo de alrededor del 80% de recubrimiento. Cuando se menciona la RRmm, todos los artículos, mostraron que el ITC obtuvo una mejoría significativa en comparación con las otras alternativas, seguido del MAD. Según el artículo de Kroiss S en su estadística no se demostró una diferencia no fue significativa

entre el MAD en comparación con el ITC. **Tabla 3**

En la mayoría de los estudios la ganancia en milímetros de tejido queratinizado fue evaluada en milímetros comparándolos entre ellos, el ITC obtuvo un $3.80 \pm 1.50\text{mm}$ lo que indicó que al compararlos con los otros sustitos este presentó mayor ganancia seguido de la MCP que tenía $2.85 \pm 1.00\text{mm}$. En relación con la GTQ utilizando MAD y el PRF se

encontró poca evidencia representativa. **Tabla 4**

Otro parámetro evaluado en la mayoría de los artículos es la ganancia de inserción clínica

Comparacion	Ref	Tiempo	RR %			RR mm		
			Test	Control	P-value	Test	Control	P-value
Test : MCP	9	B	NP	NP	NP	3.33 ± 0.89	3.21 ± 0.80	0.67
Control: ITC		3m	60.86 ± 26.18	71.74 ± 25.36	0.25	1.61 ± 1.19	1.00 ± 0.94	0.09
Test : PRF	18	B	60%	95%	NR	1.33	1.33	NR
Control: ITC		6m	61.33 ± 29.28	73.90 ± 26.89	0.18	1.24 ± 1.10	0.83 ± 0.86	0.22
Test : MAD	7	B	NR	NR	NR	2.77(0.84)	2.84(0.79)	0.67
Control: ITC		2m	NR	NR	NR	0.61(0.41)	0.13(0.16)	<0.001
Test : MCP	34	B	NR	NR	0.18	0.92(0.65)	0.52(0.65)	0.07
Control: ITC		5a	NR	NR	0.18	0.92(0.65)	0.52(0.65)	0.07
Test : PRF	25	B	53.20%	83.10%	NR	1.94(0.66)	1.94(0.66)	<0.001
Control: ITC		12m	53.20%	83.10%	NR	0.95(0.79)	0.40(0.69)	<0.001
Test : MCP	10	B	NR	NR	NR	3.80 ± 1.1	4.2 ± 1.3	0.44
Control: ITC		6m	80.6%	88.2%	0.25	0.4 ± 1.20	0.2 ± 0.6	0.42
Test : PRF	8	B	NP	NP	NR	3.10 ± 0.71	3.10 ± 0.86	0.78
Control: ITC		6m	78%	70.7%	NR	0.68 ± 1.30	0.24 ± 0.66	0.06
Test : MCP	35	B	87.8%	87.8%	NR	0.90 ± 1.50	0.22 ± 0.61	0.008
Control: ITC		18m	87.8%	87.8%	NR	0.90 ± 1.50	0.22 ± 0.61	0.008
Test : MAD	13	B	NR	NR	NR	3.93 ± 0.91	4.17 ± 0.83	<0.001
Control: ITC		6m	97%	95%	0.25	0.90 ± 0.20	0.68 ± 0.92	<0.001
Test : MCP	36	B	NR	NR	NR	2.2 ± 0.7	2.6 ± 1mm	NR
Control: ITC		6m	85% ± 24%	100%	NR	0.2 ± 0.4	0.1 ± 0.2	NR
Test : MAD	13	B	NR	NR	NR	0.4 ± 0.7	0	NR
Control: ITC		12m	NR	NR	NR	0.4 ± 0.7	0	NR
Test : MCP	36	6M	48%	70%	4.02 OR	1.4(1.2)	2.1(1.1)	0.63 OR
Control: ITC		6M	48%	70%	4.02 OR	1.4(1.2)	2.1(1.1)	0.63 OR
Test : MAD	13	B	81%	95%	NR	2.50 ± 0.54	2.77 ± 1.03	0.00
Control: ITC		6m	81%	95%	NR	0.59 ± 0.54	0.81 ± 0.98	0.02

Tabla 3, RRmm: Recubrimiento radicular (mm), RR%: Recubrimiento, MCP: Membrana de colágeno porcino, ITC: Injerto de tejido conectivo, MAD: Membrana Acelular dermica, PRF: Plasma rico en fibrina

Comparacion	Ref	Tiempo	GTQ			NIC		
			Test	Control	P-value	Test	Control	P-value
Test : MCP	9	B	1.87 ± 1.17	1.91 ± 0.95	0.67	NR	NR	NR
Control: ITC		3m	2.75 ± 1.44	2.60 ± 1.20	0.74	NR	NR	NR
Test : PRF	18	B	2.85 ± 1.43	2.84 ± 1.41	0.95	NR	NR	NR
Control: ITC		6m	2.85 ± 1.43	2.84 ± 1.41	0.95	NR	NR	NR
Test : MAD	7	B	0.5	0.5	NR	1.5	2.00	NR
Control: ITC		2m	2.00	1.5	NR	2.5	2.00	NR
Test : MCP	34	B	2.04(0.92)	1.69(1.14)	0.25	4.55(1.07)	4.47(1.14)	0.49
Control: ITC		6m	3.08(0.93)	3.58(1.40)	0.91	2.16(0.56)	1.73(0.56)	0.029
Test : PRF	25	B	3.06(0.97)	3.98(0.97)	0.010	2.12(1.20)	1.68(0.90)	0.41
Control: ITC		5a	3.06(0.97)	3.98(0.97)	0.010	2.12(1.20)	1.68(0.90)	0.41
Test : MCP	10	B	0.52(0.65)	2.78(1.53)	NR	3.43(0.93)	3.52(0.75)	NR
Control: ITC		12m	0.52(0.65)	2.78(1.53)	NR	1.98(0.88)	1.37(0.58)	NR
Test : PRF	8	B	2.0 ± 1.3	2.0 ± 1.1	0.96	3.80 ± 1.1	4.2 ± 1.3	0.44
Control: ITC		6m	4.8 ± 1.2	4.0 ± 1.3	0.01	0.4 ± 1.20	0.2 ± 0.6	0.42
Test : MCP	35	B	3.4 ± 1.2	3.70 ± 1.10	0.16	4.40 ± 1.10	4.40 ± 1.00	>0.99
Control: ITC		6m	3.70 ± 0.98	4.20 ± 1.00	0.035	0.56 ± 1.20	0.39 ± 0.83	0.41
Test : PRF	13	B	3.70 ± 0.93	4.20 ± 0.98	0.009	0.71 ± 1.30	0.49 ± 0.98	0.317
Control: ITC		18m	3.70 ± 0.93	4.20 ± 0.98	0.009	0.71 ± 1.30	0.49 ± 0.98	0.317
Test : MCP	36	B	2.70 ± 0.70	2.60 ± 0.77	NR	5.37 ± 1.07	5.53 ± 1.07	NR
Control: ITC		6m	2.70 ± 0.70	2.60 ± 0.77	NR	5.37 ± 1.07	5.53 ± 1.07	NR
Test : MAD	13	B	3.80 ± 0.93	4.33 ± 0.88	NR	2.07 ± 1.17	1.77 ± 0.97	NR
Control: ITC		6m	3.80 ± 0.93	4.33 ± 0.88	NR	2.07 ± 1.17	1.77 ± 0.97	NR
Test : MCP	36	B	2.6 ± 0.5	2.5 ± 0.7	NR	3.2 ± 0.7	3.7 ± 1.2	<0.001
Control: ITC		6m	2.6 ± 0.5	2.5 ± 0.7	NR	NR	NR	NR
Test : PRF	8	B	2.4 ± 0.5	2.9 ± 0.7	NR	NR	NR	NR
Control: ITC		12m	2.4 ± 0.5	2.9 ± 0.7	NR	NR	NR	NR
Test : MCP	13	B	3.2 ± 1.1	3.9 ± 0.6	NR	NR	NR	NR
Control: ITC		6m	3.2 ± 1.1	3.9 ± 0.6	NR	NR	NR	NR
Test : MAD	13	B	2.9 ± 1.3	3.0 ± 1.4	NR	2.50 ± 1.0	2.50 ± 1.0	NR
Control: ITC		6m	2.9 ± 1.3	3.0 ± 1.4	NR	2.50 ± 1.0	2.50 ± 1.0	NR
Test : MCP	36	B	0.1(1.1)	0.5(1.2)	0.47	1.70(1.1)	2.1(1.0)	0.44
Control: ITC		6m	0.1(1.1)	0.5(1.2)	0.47	1.70(1.1)	2.1(1.0)	0.44
Test : MAD	13	B	NR	NR	NR	4.13±0.67	4.95±1.52	0.00
Control: ITC		6m	NR	NR	NR	2.13±1.18	2.72±1.42	0.00

Tabla 4, GTQ: Ganacia de tejido queratinizado, NIC: Nivel de inserción clínica, MCP: Membrana de colágeno porcino, ITC: Injerto de tejido conectivo, MAD: Membrana Acelular dermica, PRF: Plasma rico en fibrina

(NIC) que se presenta luego del RR indicando que no hay una diferencia significativa entre ITC, MDA y MCP, al comparar el MCP

con el PRF este ultimo tuvo un resultado deficiente al momento de ganar inserción clínica. **Tabla 4**

Estudio	Ref	Año	Tipo de defecto	Intervención	Retiro de Sutura
Suzuki K, Hernandez C, Suemi M, Bazan D, Messora M, Scombatti S, Novaes A, Chaves F, Taba M	9	2020	Miller I	1. ITC 2. MCP	14d
Alabood O, Alasqah M, Alhomodi N, Alqahtani N, Gufran K, Shafiq S	18	2020	Miller I	1. ITC 2. PRF	14d
Kroiss Sebastian	7	2019	Miller I y II	1. ITC 2. MAD	14d
Pietruska M, Skurska A, Podlewski L, Milewski R, Pietruski J	34	2019	Miller I y II	1. ITC 2. MCP	14d
Turer O, Ozcan M, Alkaya B, Surmeli S, Seydaoglu G, Cenk M	25	2019	Miller I y II	1. ITC 2. MCP	10d
Gürlek Ö, Gümüş P, Nizam N, Buduneli N	10	2019	Miller I y II	1. ITC 2. MCP	14d
Öncü E	8	2017	Miller I y II	1. ITC 2. PRF	10d
Matoh U, Petelin M, Gašperšič R	35	2017	Miller I	1. ITC 2. MCP	14d
Tonetti M, Cortellini P, Pellegrini G, Nieri M, Bonaccini D, Allegri M, Boucagrd P, Cairo F	36	2017	Miller I y II	1. ITC 2. MCP	7d
Sumana S, Masulili. S, Lessang R	13	2017	Miller I y II	1. ITC 2. MAD	7d

Tabla 5, MCP: Membrana de colágeno porcino, ITC: Injerto de tejido conectivo, MAD: Membrana Acelular dérmica, PRF: Plasma rico en fibrina

Los estudios registran variación en el tiempo de mantener la sutura, la mayoría de los estudios retiraron la sutura 14 días,

2 estudios retiraron la sutura a 7 días y 2 estudios retiraron la sutura 10 días, esto dependía del tiempo del estudio. **Tabla 5**

DISCUSIÓN

Esta revisión sistemática tiene como objetivo evaluar la eficacia de las siguientes alternativas: Matriz acelular dérmica (MAD), Matriz de colágeno porcino (MCP), Injerto de tejido conectivo (ITC) y Plasma rico en fibrina (PRF) para recubrimiento de una recesión gingival.

1. Matriz Acelular dérmica (MAD)

La MAD se ha tomado como alternativa de reemplazo del ITC en los recubrimientos radiculares, este es un aloinjerto obtenido de la piel de un donador humano, este pasa por un proceso de liofilización manteniendo sus fibras colágenas y elásticas que son sus componentes principales. (10)

Reyes C. y cols , demuestran que la MAD es el sustituto que mas se

asimila al color de la encía al utilizarlo en recesiones sin embargo al compararlo con el ITC en cuanto al aumento tejido queratinizado su eficiencia disminuye. (11,12,13).

En cambio ,Kroiss S. y cols analizaron que referente a la ganacia de tejido queratinizado y el NIC el ITC y MAD no tuvieron una diferencia significativa, pero en el porcentaje de recubrimiento radicular el ITC tuvo mayor estabilidad en un tiempo de 5 años en comparación con el MAD.(6)

Al-hamdan K. en su estudio expuso dos criterios sobre laMAD el primero indica que el porcentaje de RR dependía del tipo de defecto, en recesiones tipo Miller I y II tuvo una eficacia del 88% pero que en recesiones tipo III de Miller el MAD bajaba su efectividad, el segunda criterio establece en base a 3 años de seguimiento, que el MAD disminuyó su eficacia al partir del año de tratamiento.(12,14,16)

Sumana y cols, analizaron que el ITC tiene más eficacia en la reducción de la recesión gingival,

en la ganacia de NIC y en el aumento de tejido queratinizado en comparación con el MAD, pero afirma que sigue siendo una buena elección para sustituir al ITC. (13,14,19)

2. Matriz de colágeno porcina

El MCP es otra de las alternativas para el recubrimiento de RG, este es un xenoinjerto porcino que está compuesto por dos membranas: una porosa que ayuda a la angiogénesis y una compacta densa de colágeno que ayuda a la cicatrización. (10)

Rotundo et al, mostró en su estudio que al hablar de ganacia de tejido queratinizado el MCP fue igualmente eficaz en comparación con ITC, pero encontró diferencias en el porcentaje de RR, ya que presentaba un porcentaje menor al obtenido por el ITC. (10,23,24)

Por otro lado, Oliveira A et al, en su estudio establecieron que al evaluar ganancia de tejido queratinizado, RR%, RRmm y NIC no había diferencias significativas al compararla con el ITC indicando que el MCP puede ser considera la segunda mejor

opción para el tratamiento de RR.
(4,21,22)

3. Plasma rico en fibrina

El PRF es un material autólogo enriquecido en plaquetas y leucocitos, su preparación es de la siguiente manera se extrae sangre del paciente y se coloca en tubos de plástico recubiertos de vidrio de 10 ml y se centrifuga inmediatamente a 3000 rpm³ durante 10 min. Una vez que se formó un coágulo de fibrina en la sección media del tubo, se elimina y se coloca en una cuadrícula dentro de la caja PRF, y se comprime hasta crear una membrana PRF.(48)

Öncü E, mostró que al utilizar PRF para el recubrimiento radicular en recesiones clases I y II de Miller los resultados fueron deficientes, ya que no logró ni el 50% del recubrimiento radicular, ni la queratinización del tejido comparándolo con los diferentes tipos de alternativas. (7)

Por otro lado, Ucak O y cols, demostraron que hubo una disminución significativa de la recesión radicular en ambos

grupos, sin embargo a los 6 meses no existieron diferencias significativas al comparar PRF con ITC .(17,25,26)

En cambio Alaood y cols, indica que el PRF tiene una mayor GTQ, aumenta el grosor de la encía y permite una curación mas rápida.(18)

4. Injerto del tejido conectivo

El ITC es un autoinjerto tomado generalmente del paladar, se basa en el hecho del que el tejido conectivo lleva el mensaje genético para que el epitelio se queratinice.(53)

Barootchi S y cols, demostraron que el ITC obtuvo resultados significativos después de 12 años de seguimiento, manteniendo la estabilidad del margen gingival. (18)

Por otro lado, Stefanini M demostró que el ITC es mucho mas eficaz que las otras alternativas, ya que el porcentaje de RR llega a ser de 98%, porcentaje superior a las otras alternativas. (19,39)

Rasperini G y cols, analizaron que una GTQ significativa al igual

que un alto porcentaje de recubrimiento radicular (95%) sólo es logrado cuando se usa el ITC en recesiones radiculares al compararlo con las otras alternativas. (20,32)

Cairo F, mostró que el ITC en general es más eficaz para la cobertura radicular especialmente en múltiples recesiones gingivales en el arco superior con biotipo periodontal delgado, y proporciona mayor estabilidad del margen gingival y un aumento de GTQ y de grosor gingival en un seguimiento de 3 meses. (21,36)

En este estudio se revisaron 52 artículos De los cuales, 30 indicaron que el ITC es la mejor opción para el recubrimiento radicular, con un éxito del 85% de recubrimiento y un del 95% GTQ en comparación con los otros alternativas, 11 artículos indicaron que la mejor alternativa del ITC es el ADM ya que no existían diferencias significativas dentro sus resultados, por otro lado, solo 1 artículo consideró en base a los resultados que el PRF es el mejor sustituto para la RR, pero 10 artículos sostienen que no

existen diferencias significativas entre las 4 alternativas.

CONCLUSIÓN

Después de la presente revisión bibliográfica se puede reafirmar que el injerto de tejido conectivo sigue siendo el mejor sustituto para el recubrimiento radicular de tipo I y II de Miller ya que presenta un porcentaje mayor a todos los sustitutos, una ganancia de tejido conectivo y nivel de inserción superior, por eso se lo considera la primera opción para el recubrimiento radicular.

La matriz acelular dérmica puede ser considerada la segunda opción de tratamiento ya que indican que no hubo diferencia significativa entre ambos sustitutos de tejido blando.

Cabe recalcar que actualmente la clasificación de las recesiones radiculares es basada en Cairo 2011, sin embargo la presente revisión esta basada en Miller 1985

BIBLIOGRAFIA

1. Ardila Medina CM. Recesión gingival: una revisión de su etiología,

- patogénesis y tratamiento. Avances en Periodoncia e Implantología Oral. abril de 2009;21(1):35-43.
2. Castro-Rodríguez Y, Grados-Pomarino S. Frecuencias e indicadores de riesgo de las recesiones gingivales en una muestra peruana. Revista clínica de periodoncia, implantología y rehabilitación oral. diciembre de 2017;10(3):135-40.
 3. Alghamdi H, Babay N, Sukumaran A. Surgical management of gingival recession: A clinical update. The Saudi Dental Journal. 1 de julio de 2009;21(2):83-94.
 4. Moreira ARO, Santamaria MP, Silvério KG, Casati MZ, Nociti Junior FH, Sculean A, et al. Coronally advanced flap with or without porcine collagen matrix for root coverage: a randomized clinical trial. Clin Oral Investig. diciembre de 2016;20(9):2539-49.
 5. Salgado-Peralvo ÁO, Salgado-García Á, Arriba-Fuente L. Nuevas tendencias en regeneración tisular: fibrina rica en plaquetas y leucocitos. Revista Española de Cirugía Oral y Maxilofacial. abril de 2017;39(2):91-8.
 - randomized clinical trial. Clin Oral Investig. febrero de 2019;23(2):539-50.
 6. Kroiss S, Rathe F, Sader R, Weigl P, Schlee M. Acellular dermal matrix allograft versus autogenous connective tissue grafts for thickening soft tissue and covering multiple gingival recessions: a 5-year preference clinical study. Quintessence Int. 2019;50(4):278-85.
 7. Öncü E. The Use of Platelet-Rich Fibrin Versus Subepithelial Connective Tissue Graft in Treatment of Multiple Gingival Recessions: A Randomized Clinical Trial. Int J Periodontics Restorative Dent. abril de 2017;37(2):265-71.

8. Suzuki KT, de Jesus Hernandez Martinez C, Suemi MI, Palioto DB, Messori MR, de Souza SLS, et al. Root coverage using coronally advanced flap with porcine-derived acellular dermal matrix or subepithelial connective tissue graft: a randomized controlled clinical trial. *Clin Oral Investig.* 7 de mayo de 2020;
9. Gürlek Ö, Gümüş P, Nizam N, Buduneli N. Coronally advanced flap with connective tissue graft or xenogeneic acellular dermal matrix in the treatment of multiple gingival recessions: A split-mouth randomized clinical trial. *J Esthet Restor Dent Off Publ Am Acad Esthet Dent Al.* junio de 2020;32(4):380-8.
10. Amine K, El Amrani Y, Chemlali S, Kissa J. Alternatives to connective tissue graft in the treatment of localized gingival recessions: A systematic review. *Journal of Stomatology, Oral and Maxillofacial Surgery.* febrero de 2018;119(1):25-32.
11. Cevallos CAR, de Resende DRB, Damante CA, Sant'Ana ACP, de Rezende MLR, Greggi SLA, et al. Free gingival graft and acellular dermal matrix for gingival augmentation: a 15-year clinical study. *Clin Oral Investig.* marzo de 2020;24(3):1197-203.
12. Al-Hamdan K. Long-term predictability of allogenic dermal matrix for root coverage: Three years observation period on 15 consecutive cases. *The Saudi Dental Journal.* enero de 2020;S1013905219311861.
13. Sumana SZ, Lelyati S, Lessang R. Root coverage using the subepithelial connective tissue graft or the acellular dermal matrix for the treatment of gingival recession: A clinical study. *International Journal of Applied Pharmaceutics.* 1 de diciembre de

- 2017;9(Special Issue 2):20-3.
14. Monegro LMM, Pulido JIR, Sandoval GM, Soto JMS. Matriz dérmica acelular en cirugía mucogingival. Revista ADM. :6.
 15. Bezmialem Vakif Universitesi Dis Hekimligi Fakultesi, Periodontoloji Anabilim Dali, Istanbul, Turkiye, Nazaroglu K, Zengin Celik T, Bezmialem Vakif Universitesi Dis Hekimligi Fakultesi, Periodontoloji Anabilim Dali, Istanbul, Turkiye, Sirali A, Bezmialem Vakif Universitesi Dis Hekimligi Fakultesi, Periodontoloji Anabilim Dali, Istanbul, Turkiye, et al. Treatment of Root Surface Covering By Acellular Dermal Matrix. Bezmialem Science. 21 de septiembre de 2018;6(3):206-11
 16. Ahmedbeyli C, Ipci SD, Cakar G, Yilmaz S. Laterally positioned flap along with acellular dermal matrix graft in the management of maxillary localized recessions. Clin Oral Investig. febrero de 2019;23(2):595-601.
 17. Tavelli L, Barootchi S, Di Gianfilippo R, Modarressi M, Cairo F, Rasperini G, et al. Acellular dermal matrix and coronally advanced flap or tunnel technique in the treatment of multiple adjacent gingival recessions. A 12-year follow-up from a randomized clinical trial. J Clin Periodontol. 2019;46(9):937-48.
 18. Alaood O, Alasqah M, Alhomodi N, Alqahtani N, Gufran K, Shafiq S. Clinical Evaluation of the Efficacy of Coronally Advanced Flap in Combination with Platelet-Rich Fibrin Membrane in the Treatment of Miller Class I Gingival Recessions. Open Access Maced J Med Sci. 5 de febrero de 2020;8(D):7-13.
 19. Chambrone L, Ortega MAS, Sukekava F, Rotundo R, Kalemaj Z, Buti J, et al. Root coverage procedures for treating

- single and multiple recession-type defects: An updated Cochrane systematic review. *J Periodontol.* diciembre de 2019;90(12):1399-422.
20. de Resende DRB, Gregghi SLA, Siqueira AF, Benfatti CAM, Damante CA, Raghianti Zangrando MS. Acellular dermal matrix allograft versus free gingival graft: a histological evaluation and split-mouth randomized clinical trial. *Clin Oral Investig.* febrero de 2019;23(2):539-50. (Raspereni G, 2018)
 21. Godavarthi L, Murthy KR, Pavankumar S. A Comparison of Acellular Dermal Matrix Allograft and Periosteal Pedicle Graft Covered by Coronally Advanced Flap in the Treatment of Gingival Recession: 1-Year Follow-Up Study. *Int J Periodontics Restorative Dent.* agosto de 2016;36(4):e67-75.
 22. Wang H-L, Suárez-López Del Amo F, Layher M, Eber R. Comparison of Freeze-Dried and Solvent-Dehydrated Acellular Dermal Matrix for Root Coverage: A Randomized Controlled Trial. *Int J Periodontics Restorative Dent.* diciembre de 2015;35(6):811-7.
 23. Vincent-Bugnas S, Borie G, Charbit Y. Treatment of multiple maxillary adjacent class I and II gingival recessions with modified coronally advanced tunnel and a new xenogeneic acellular dermal matrix. *J Esthet Restor Dent.* 2018;30(2):89-95.
 24. AlSarhan MA, Al Jasser R, Tarish MA, AlHuzaimi AI, Alzoman H. Xenogeneic collagen matrix versus connective tissue graft for the treatment of multiple gingival recessions: A systematic review and meta-analysis. *Clin Exp Dent Res.* octubre de 2019;5(5):566-79.
 25. Rotundo R, Genzano L, Patel D, D'Aiuto F, Nieri M. Adjunctive benefit of a xenogenic collagen matrix associated with coronally

- advanced flap for the treatment of multiple gingival recessions: A superiority, assessor-blind, randomized clinical trial. *J Clin Periodontol.* 2019;46(10):1013-23.
26. Ucak Turer O, Ozcan M, Alkaya B, Surmeli S, Seydaoglu G, Haytac MC. Clinical evaluation of injectable platelet-rich fibrin with connective tissue graft for the treatment of deep gingival recession defects: A controlled randomized clinical trial. *J Clin Periodontol.* 2019;00:1–9
27. Keceli HG, Kamak G, Erdemir EO, Evginer MS, Dolgun A. The Adjunctive Effect of Platelet-Rich Fibrin to Connective Tissue Graft in the Treatment of Buccal Recession Defects: Results of a Randomized, Parallel-Group Controlled Trial. *J Periodontol.* noviembre de 2015;86(11):1221-30.
28. Barootchi S, Tavelli L, Di Gianfilippo R, Byun H-Y, Oh T-J, Barbato L, et al. Long term assessment of root coverage stability using connective tissue graft with or without an epithelial collar for gingival recession treatment. A 12-year follow-up from a randomized clinical trial. *J Clin Periodontol.* 2019;46(11):1124-33.
29. Stefanini M, Zucchelli G, Marzadori M, de Sanctis M. Coronally Advanced Flap with Site-Specific Application of Connective Tissue Graft for the Treatment of Multiple Adjacent Gingival Recessions: A 3-Year Follow-Up Case Series. *Int J Periodontics Restorative Dent.* febrero de 2018;38(1):25-33.
30. Rasperini G, Acunzo R, Pellegrini G, Pagni G, Tonetti M, Pini Prato GP, et al. Predictor factors for long-term outcomes stability of coronally advanced flap with or without connective tissue graft in the treatment of single maxillary gingival

- recessions: 9 years results of a randomized controlled clinical trial. *J Clin Periodontol.* 2018;45(9):1107-17.
31. Cairo F, Cortellini P, Pilloni A, Nieri M, Cincinelli S, Amunni F, et al. Clinical efficacy of coronally advanced flap with or without connective tissue graft for the treatment of multiple adjacent gingival recessions in the aesthetic area: a randomized controlled clinical trial. *J Clin Periodontol.* 2016;43(10):849-56.
32. . Bhatavadekar NB, Gharpure AS, Chambrone L. Long-Term Outcomes of Coronally Advanced Tunnel Flap (CATF) and the Envelope Flap (mCAF) Plus Subepithelial Connective Tissue Graft (SCTG) in the Treatment of Multiple Recession-Type Defects: A 6-Year Retrospective Analysis. *Int J Periodontics Restorative Dent.* octubre de 2019;39(5):623-30
33. Salaria SK, Khunger A, Yadav VS, Sharma G. Periodontal Microsurgical-Assisted Pouch and Tunnel Approach in Combination with Subepithelial Connective Tissue Graft for the Management of Class IIB and IIC Multiple Adjacent Gingival Recessions in Mandibular Anterior Segment. *Contemp Clin Dent.* diciembre de 2018;9(4):667-9.
34. Santamaria MP, Neves FL da S, Silveira CA, Mathias IF, Fernandes-Dias SB, Jardini MAN, et al. Connective tissue graft and tunnel or trapezoidal flap for the treatment of single maxillary gingival recessions: a randomized clinical trial. *J Clin Periodontol.* mayo de 2017;44(5):540-7.
35. Pietruska M, Skurska A, Podlewski Ł, Milewski R, Pietruski J. Clinical evaluation of Miller class I and II recessions treatment with the use of modified coronally advanced tunnel

- technique with either collagen matrix or subepithelial connective tissue graft: A randomized clinical study. *J Clin Periodontol.* 2019;46(1):86-95.
36. Match U, Petelin M, Gašperšič R. Split-Mouth Comparison of Coronally Advanced Flap with Connective Tissue Graft or Collagen Matrix for Treatment of Isolated Gingival Recessions. *Int J Periodontics Restorative Dent.* junio de 2019;39(3):439-46.
37. Tonetti MS, Cortellini P, Pellegrini G, Nieri M, Bonaccini D, Allegri M, et al. Xenogenic collagen matrix or autologous connective tissue graft as adjunct to coronally advanced flaps for coverage of multiple adjacent gingival recession: Randomized trial assessing non-inferiority in root coverage and superiority in oral health-related quality of life. *J Clin Periodontol.* enero de 2018;45(1):78-88.
38. Aroca S, Barbieri A, Clementini M, Renouard F, de Sanctis M. Treatment of class III multiple gingival recessions: Prognostic factors for achieving a complete root coverage. *J Clin Periodontol.* 2018;45(7):861-8.
39. Cairo F, Nieri M, Cincinelli S, Mervelt J, Pagliaro U. The interproximal clinical attachment level to classify gingival recessions and predict root coverage outcomes: an explorative and reliability study: Interproximal CAL for gingival recessions. *Journal of Clinical Periodontology.* julio de 2011;38(7):661-6.
40. Francetti L, Weinstein R, Taschieri S, Corbella S. Coronally Advanced Flap With or Without Subepithelial Connective Tissue Graft for the Treatment of Single Recession: 5-Year Outcomes from a Comparative Study. *Int J*

- Periodontics Restorative Dent. diciembre de 2018;38(6):819–825.
41. Karam PSBH, Sant'Ana ACP, Rezende MLR de, Greggi SLA, Damante CA, Zangrando MSR. Root surface modifiers and subepithelial connective tissue graft for treatment of gingival recessions: a systematic review. *Journal of periodontal research*. 2016;
 42. Guan W, Liao H, Guo L, Wang C, Cao Z. Root coverage using a coronally advanced flap with or without acellular dermal matrix: a meta-analysis. *J Periodontal Implant Sci*. 2016;46(1):22.
 43. Cairo F, Pagliaro U, Buti J, Baccini M, Graziani F, Tonelli P, et al. Root coverage procedures improve patient aesthetics. A systematic review and Bayesian network meta-analysis. *J Clin Periodontol*. noviembre de 2016;43(11):965-75.
 44. Rodas MAR, Paula BL de, Pazmiño VFC, Lot Vieira FF dos S, Junior JFS, Silveira EMV. Platelet-Rich Fibrin in Coverage of Gingival Recession: A Systematic Review and Meta-Analysis. *Eur J Dent*. mayo de 2020;14(02):315-26.
 45. Tavelli L, Barootchi S, Nguyen TVN, Tattan M, Ravidà A, Wang H. Efficacy of tunnel technique in the treatment of localized and multiple gingival recessions: A systematic review and meta-analysis. *J Periodontol*. septiembre de 2018;89(9):1075-90.
 46. Solano Mendoza P, Bascones Martínez A. Consideraciones anatómicas durante la cirugía periodontal. *Avances en Periodoncia e Implantología Oral*. abril de 2014;26(1):11-7.
 47. Sameera S, Nagasri M, Aravind Kumar P, Indeevar P, Raviraj K, Musalaiah SVVS. Comparison of two surgical techniques in the treatment of multiple gingival recessions sandwiched with a

- combination of A-PRF and L-PRF. Saudi Dent J. julio de 2018;30(3):183-9.
48. Kuka S, Ipci SD, Cakar G, Yilmaz S. Clinical evaluation of coronally advanced flap with or without platelet-rich fibrin for the treatment of multiple gingival recessions. Clin Oral Investig. abril de 2018;22(3):1551-
49. Ms T, S J, undefined. Clinical efficacy of periodontal plastic surgery procedures: consensus report of Group 2 of the 10th European Workshop on Periodontology. J Clin Periodontol. 1 de abril de 2014;41 Suppl 15:S36-43.
50. Kb S, A T, H P, D P. Clinical Efficacy of Bioactive Glass in Combination with Platelet Rich Fibrin in Management of Gingival Recession Defects: A Prospective Comparative Study. J Clin Case Rep [Internet]. 2019
51. Tolentino PHMP, Castro MVM de, Palomeque AMP, Silva RF. Alternativas para injertos epitelial y de tejido conjuntivo en Periodoncia – revisión de literatura. Actas Odontol. 29 de julio de 2016;13(1):39-39.
52. Edel A. Clinical evaluation of free connective tissue grafts used to increase the width of keratinised gingiva. J Clin Periodontol. 1974;1(4):185-96.



**Presidencia
de la República
del Ecuador**



**Plan Nacional
de Ciencia, Tecnología,
Innovación y Saberes**



SENESCYT
Secretaría Nacional de Educación Superior,
Ciencia, Tecnología e Innovación

DECLARACIÓN Y AUTORIZACIÓN

Yo, **Villacís Ramírez María Alejandra**, con C.C: **#0930717913** autor/a del trabajo de titulación: **Recubrimiento de recesiones gingivales utilizando sustitutos de tejido blando. Revisión Bibliográfica** previo a la obtención del título de **Odontólogo** en la Universidad Católica de Santiago de Guayaquil.

1.- Declaro tener pleno conocimiento de la obligación que tienen las instituciones de educación superior, de conformidad con el Artículo 144 de la Ley Orgánica de Educación Superior, de entregar a la SENESCYT en formato digital una copia del referido trabajo de titulación para que sea integrado al Sistema Nacional de Información de la Educación Superior del Ecuador para su difusión pública respetando los derechos de autor.

2.- Autorizo a la SENESCYT a tener una copia del referido trabajo de titulación, con el propósito de generar un repositorio que democratice la información, respetando las políticas de propiedad intelectual vigentes.

Guayaquil, a los 18 del mes de septiembre del año 2020

f.

Nombre: **Villacís Ramírez María Alejandra**

C.C: **0930717913**



REPOSITORIO NACIONAL EN CIENCIA Y TECNOLOGÍA

FICHA DE REGISTRO DE TESIS/TRABAJO DE TITULACIÓN

TEMA Y SUBTEMA:	Recubrimiento de recesiones gingivales utilizando sustitutos de tejido blando. Revisión Bibliográfica		
AUTOR(ES)	Villacís Ramírez, María Alejandra		
REVISOR(ES)/TUTOR(ES)	Luzardo Jurado, Geoconda María		
INSTITUCIÓN:	Universidad Católica de Santiago de Guayaquil		
FACULTAD:	Ciencias Medicas		
CARRERA:	Odontología		
TITULO OBTENIDO:	Odontóloga		
FECHA DE PUBLICACIÓN:	18 de septiembre de 2020	No. PÁGINAS:	19 páginas
ÁREAS TEMÁTICAS:	Odontología, periodoncia, cirugía		
PALABRAS CLAVES/KEYWORDS:	ITC, MDA, Recesiones, PRF, MCP, Recubrimiento radicular		
RESUMEN/ABSTRACT (150-250 palabras):			
<p>INTRODUCCIÓN: Las recesiones gingivales (RG) como el desplazamiento apical a la unión ameloementaria de los tejidos periodontales, es de etiología multifactorial. Dentro las indicaciones quirúrgicas se considera la sensibilidad y la inflamación crónica por retención de placa bacteriana por ello se han evaluado diferentes alternativas tisulares para devolver la arquitectura gingival, entre ellos tenemos: Injerto de tejido conectivo, Membrana acelular dérmica, Membrana de colágeno porcino, Plasma rico en fibrina. OBJETIVO: Determinar cual sustituto de tejido blando es mas eficiente para el recubrimiento de las recesiones gingivales. MATERIALES Y MÉTODOS: Se presentó un estudio descriptivo cualitativo no experimental que compara los diferentes tipos de alternativas de tejido blando, la búsqueda de artículos fue realizada en los siguientes buscadores: pubmed cochrane y Scopus. RESULTADOS: Se analizó que el ITC tuvo mayor eficacia que las otras alternativas, con un porcentaje repetitivo de alrededor del 80% de recubrimiento. Cuando se menciona la RRmm, todos los artículos, mostraron que el ITC obtuvo una mejoría significativa en comparación con los otros alternativas CONCLUSIONES: Después de la presente revisión bibliográfica se puedo concluir que el injerto de tejido conectivo sigue siendo el mejor sustituto o alternativa para el recubrimiento radicular de tipo I y II de Miller ya que presenta un porcentaje mayor a todos los sustitutos, La matriz acelular dérmica puede ser considerada la segunda opción de tratamiento.</p>			
ADJUNTO PDF:	<input checked="" type="checkbox"/> SI	<input type="checkbox"/> NO	
CONTACTO CON AUTOR/ES:	Teléfono: +593969372350	E-mail: alevillara10@hotmail.com	
CONTACTO CON LA INSTITUCIÓN (COORDINADOR DEL PROCESO UTE)::	Nombre: Dr. Jose Fernando Pino Larrea		
	Teléfono: +593962790062		
	E-mail: jose.pino@cu.ucsg.edu.ec		
SECCIÓN PARA USO DE BIBLIOTECA			
Nº. DE REGISTRO (en base a datos):			
Nº. DE CLASIFICACIÓN:			
DIRECCIÓN URL (tesis en la web):			