



**UNIVERSIDAD CATÓLICA
DE SANTIAGO DE GUAYAQUIL
FACULTAD DE CIENCIAS MÉDICAS
CARRERA DE ODONTOLOGIA**

TEMA:

Defectos del esmalte y factores asociados en dentición mixta. Pacientes de clínica de odontopediatría UCSG.

AUTOR:

López Correa, Linda Salomé

**Trabajo de titulación previo a la obtención del título de
ODONTÓLOGO**

Tutor:

Terreros Caicedo María Angélica Phd

**Guayaquil, Ecuador
23 de febrero del 2023**



UNIVERSIDAD CATÓLICA
DE SANTIAGO DE GUAYAQUIL

CIENCIAS MÉDICAS
CARRERA DE ODONTOLOGÍA

CERTIFICACIÓN

Certificamos que el presente trabajo de titulación, fue realizado en su totalidad por **López Correa, Linda Salomé** como requerimiento para la obtención del título de **Odontólogo**.

TUTOR (A)

f. _____

Terreros Caicedo María Angélica Phd.

DIRECTOR DE LA CARRERA

f. _____

Bermúdez Velásquez, Andrea Cecilia

Guayaquil, a los 23 días del mes de febrero del año 2023



UNIVERSIDAD CATÓLICA
DE SANTIAGO DE GUAYAQUIL
FACULTAD DE CIENCIAS MÉDICAS
CARRERA DE ODONTOLOGÍA

DECLARACIÓN DE RESPONSABILIDAD

Yo, **López Correa, Linda Salomé**

DECLARO QUE:

El Trabajo de Titulación, **Defectos del esmalte y factores asociados en dentición mixta. Pacientes de clínica de odontopediatría UCSG**, previo a la obtención del título de **Odontólogo**, ha sido desarrollado respetando derechos intelectuales de terceros conforme las citas que constan en el documento, cuyas fuentes se incorporan en las referencias o bibliografías. Consecuentemente este trabajo es de mi total autoría.

En virtud de esta declaración, me responsabilizo del contenido, veracidad y alcance del Trabajo de Titulación referido.

Guayaquil, a los 23 del mes de febrero del año 2023

LA AUTORA

f. _____

López Correa, Linda Salomé



UNIVERSIDAD CATÓLICA
DE SANTIAGO DE GUAYAQUIL
FACULTAD DE CIENCIAS MÉDICAS
CARRERA DE ODONTOLOGÍA

AUTORIZACIÓN

Yo, **López Correa, Linda Salomé**

Autorizo a la Universidad Católica de Santiago de Guayaquil a la **publicación** en la biblioteca de la institución del Trabajo de Titulación, **Defectos del esmalte y factores asociados en dentición mixta. Pacientes de clínica de odontopediatría UCSG**, cuyo contenido, ideas y criterios son de mi exclusiva responsabilidad y total autoría.

Guayaquil, a los 23 días del mes de febrero del año 2023

LA AUTORA:


f. _____

López Correa, Linda Salomé

REPORTE URKUND



Document Information

Analyzed document	Trabajo de tesis.doc (D158007858)
Submitted	2023-02-07 04:02:00
Submitted by	
Submitter email	linda.lopez@cu.ucsg.edu.ec
Similarity	0% 
Analysis address	maria.terreros.ucsg@analysis.orkund.com

AGRADECIMIENTO

Agradezco a Dios por haberme otorgado una familia increíble, quienes me han apoyado y creído en mi siempre, dándome ejemplo de superación, humildad y sacrificio, enseñándome a valorar todo lo que con esfuerzo he logrado.

Gracias a mis padres que han sido siempre el motor que impulsa mis sueños y esperanzas, quienes estuvieron siempre a mi lado, han sido mis mejores guías de vida. Hoy que concluyo mis estudios, les dedico a ustedes este logro. Orgullosa de tenerlos como mis padres y que estén a mi lado en este momento tan importante.

Agradezco también a mi tutora Dra. María Angélica Terreros Phd, quién con su paciencia y constancia he logrado culminar este trabajo; gracias por sus aportes profesionales que la caracterizan.

Mis amigos y compañeros de aula, hoy culmina esta aventura llena de conocimientos; nos toca cerrar un capítulo maravilloso en esta historia de vida y no puedo dejar de agradecerles por su apoyo y constancia, por compartir horas de estudio. Gracias por estar siempre allí.

DEDICATORIA

A todas las personas que me apoyaron desde el inicio de mi carrera.

A mis padres Ovidio López y Rita Correa; hermanas Jhuleydi López y Anahela López.

A mis amigas Maria Cristina Peñafiel, Nara Quinchi y Ariana Rivera.



**UNIVERSIDAD CATÓLICA
DE SANTIAGO DE GUAYAQUIL
FACULTAD DE CIENCIAS MÉDICAS
CARRERA DE ODONTOLOGÍA**

TRIBUNAL DE SUSTENTACIÓN

f. _____

ANDREA CECILIA BERMÚDEZ VELÁSQUEZ
DECANO O DIRECTOR DE CARRERA

f. _____

ESTEFANÍA DEL ROCÍO OCAMPO POMA

COORDINADOR DEL ÁREA O DOCENTE DE LA CARRERA

f. _____

ANDREA CECILIA BERMÚDEZ VELÁSQUEZ
OPONENTE



**UNIVERSIDAD CATÓLICA DE SANTIAGO DE GUAYAQUIL
FACULTAD DE CIENCIAS MÉDICAS – ODONTOLOGÍA
CARRERA DE ODONTOLOGÍA**

CALIFICACIÓN

TUTOR (A)

f. _____
Terreros Caicedo María Angélica Phd

Defectos del esmalte y factores asociados en dentición mixta. Pacientes de clínica de odontopediatría UCSG

Enamel defects and associated factors in mixed dentition. Patients of the UCSG pediatric dentistry clinic.

López Correa Linda Salomé Lopez Correa¹, Terreros Caicedo María Angélica Phd.²

¹ Estudiante de la Universidad Católica Santiago de Guayaquil

² Maestría en investigación Clínica y Epidemiológica, Maestría en Educación superior, Doctorado en Odontología.

RESUMEN

Introducción: Los defectos de esmalte (DDE) son un conjunto de alteraciones clínicamente visibles, debido a desórdenes ocurridos durante la biomineralización de la matriz del esmalte.¹ Las alteraciones producidas durante la fase inicial de la secreción de la matriz en el proceso de amelogenénesis pueden provocar defectos como hipoplasias y afectaciones en los procesos de maduración como las hipomineralizaciones.⁷ **Objetivo:** Analizar los defectos del desarrollo del esmalte y los factores asociados en dentición mixta en pacientes de clínica de odontopediatría clínica UCSG. **Materiales y métodos:** Se realizó un trabajo de investigación observacional de enfoque cualitativo y cuantitativo de tipo transversal, diseño descriptivo y analítico. Se obtuvo un universo de 104 niños de sexo femenino y masculino con dentición mixta con una muestra de 80 según los criterios de inclusión y exclusión, **Resultados:** La prevalencia de DDE en el grupo de estudio fue de 66.07%, opacidad lineal 21.43% y confluyente 16.07%, el maxilar superior es el más afectado 17.88% en opacidad difusa con extensión grado 1, el presente estudio determinó que no existe relación entre factores como deficiencia de vitaminas durante el embarazo, infecciones del tracto urinario y bajo peso al nacer. **Conclusiones:** Según el tipo de defecto en el desarrollo del esmalte de la población pediátrica estudiada se identificó que existió un mayor porcentaje de opacidad difusa lineal, el DDE se presenta con mayor frecuencia en maxilar superior, de acuerdo a la extensión se determinó que presentan grado I y II en opacidad difusa confluyente.

Palabras clave: defectos del desarrollo del esmalte, extensión, localización, etiología, edad, sexo.

ABSTRACT

Introduction: Enamel defects (EDD) are a set of clinically visible alterations due to disorders that occur during the biomineralization of the enamel matrix.¹ The alterations produced during the initial phase of matrix secretion in the process of amelogenesis can cause defects such as hypoplasias and affectations in the maturation processes such as hypomineralizations.⁷ **Objective:** To analyze the defects in enamel development and the associated factors in mixed dentition in patients of the pediatric dentistry clinic UCSG. **Materials and methods:** A cross-sectional qualitative and quantitative research study was carried out with a descriptive, analytical and observational design. A universe of 104 male and female children with mixed dentition was obtained with a sample of 80 according to the inclusion and exclusion criteria, **Results:** The prevalence of DDE in the study group was 66.07%, linear opacity 21.43% and confluent 16.07%, the upper jaw is the most affected 17.88% in diffuse opacity with grade 1 extension, the present study determined that there is no relationship between factors such as vitamin deficiency during pregnancy, urinary tract infections and low birth weight. **Conclusions:** According to the type of defect in the development of the enamel of the pediatric population studied, it was identified that there was a higher percentage of linear diffuse opacity, the DDE occurs more frequently in the upper jaw, according to the extension it was determined that they present grade I and II in confluent diffuse opacity.

Keywords: enamel development defects, extent, location, etiology, age, sex.

INTRODUCCIÓN

Los defectos de esmalte (DDE) son un conjunto de alteraciones clínicamente visibles, debido a desórdenes ocurridos durante la biomineralización de su matriz ^{1,2}. Este conjunto de lesiones no cariosas puede afectar tanto a la dentición primaria como a la permanente e impacta negativamente en la salud de los niños ².

Estudio epidemiológico realizado en Tanzania indica 33.3% como prevalencia de DDE entre los niños.² La prevalencia de DDE fue aún mayor entre niños españoles 40,2%.³

Entre los niños brasileños, estudios han mostrado valores de prevalencia diferentes, que van desde 22,8% entre los niños del Sudeste y 49,6% entre los niños del Nordeste. ^{5, 6}

Las DDE se relacionan con complicaciones en los periodos prenatal, perinatal y posnatal. ^{7, 8}

Durante la vida intrauterina, la deficiencia crónica de vitaminas, particularmente vitamina D, es uno de los factores asociados con los cambios en la función de los

ameloblastos y la formación de DDE.⁹

En el período perinatal, la aparición de DDE se asocia con el parto prematuro, bajo peso al nacer y ausencia de lactancia ^{10, 11, 12, 5}.

En el período postnatal, los DDE se asocian a enfermedades como infecciones y problemas nutricionales en los primeros años de vida ^{13, 14, 15}.

La **Opacidad demarcada** es una anomalía que afecta la translucidez del esmalte en grado variable. El esmalte dañado es de espesor normal con una superficie lisa, fácilmente distinguible de un esmalte normal adyacente y puede ser de color blanco, crema, amarillo o café. Las lesiones varían en extensión, localización y distribución en la boca.

Algunas lesiones de esmalte mantienen una superficie translúcida, mientras otras se ven clínicamente mate ^{32, 16, 17}.

La **Opacidad difusa** un defecto que involucra una alteración en la translucidez del esmalte en grado variable. El esmalte afectado es de espesor normal y en el proceso de

erupción tiene una superficie relativamente suave y su color es blanco. No hay nitidez en los límites del esmalte sano adyacente con el afectado y puede ser de distribución lineal, parche y confluyente^{32,16,17}.

Es **Lineal** cuando líneas blancas de opacidad siguen las líneas de desarrollo de los dientes. Puede ocurrir confluencia de líneas adyacentes^{32,18,17}.

Se denomina **parche** a las áreas nubosas irregulares de opacidad sin márgenes bien definidos. Mientras que adquieren el nombre de **confluyente** las irregularidades difusas que se confunden en un área blanca tiza, que se extiende de mesial a distal, cubren toda la superficie dental o están confinadas en áreas localizadas^{32,17}.

Las **Hipoplasias** son anomalías que involucran la superficie del esmalte y se asocian con un espesor reducido y localizado; puede aparecer en forma de fosas únicas o múltiples, superficiales o profundas, aisladas u organizadas horizontalmente a través de la superficie dental; b.)

surcos simples o múltiples, estrechos o amplios (máximo 2mm), o ausencia parcial o total del esmalte sobre un área considerable de dentina. El esmalte de espesor reducido puede ser translúcido u opaco^{32,19,17}.

Las **combinaciones** son cambios posteruptivos de color o pérdida de esmalte relacionados solo con áreas hipomineralizadas. Por ejemplo: apariencia de pérdida en fosas o áreas amplias de esmalte rodeadas por esmalte blanco tiza o pigmentado³³

El DDE modificado (DDEm) se complementa con la extensión de la lesión, determinando así la severidad del problema, se mencionan las siguientes extensiones:

- Normal: Identificada con el código 0.
- Menos de 1/3 del diente: Identificada con el código 1
- De 1/3 a 2/3 del diente: Identificada con el código 2
- Más de 2/3 del diente: Identificada con el código 3

Esto facilita la evaluación de DDE y por lo tanto la elección del plan de tratamiento, es por esto que la clasificación de Índice de desarrollo

del esmalte adoptó este apartado.^{32, 19}.

Cuando se elige la extensión que indica el defecto del esmalte se está dando la severidad de la lesión^{32,33}.

El objetivo del siguiente trabajo de investigación es analizar los defectos del desarrollo del esmalte, su localización, extensión y factores asociados en dentición mixta en pacientes de clínica de odontopediatría de la UCSG.

MATERIALES Y MÉTODOS

El presente trabajo de investigación tiene un enfoque cuali-cuantitativo, de tipo transversal, observacional, de diseño descriptivo y analítico, de método deductivo.

Este estudio se realizó en Clínica de Odontopediatría de la Universidad Católica Santiago de Guayaquil durante el semestre B-2022.

Población y muestra: De una población de 100 pacientes con dentición mixta que asisten a la Clínica de Odontopediatría, se obtuvo una muestra representativa de 56 pacientes a través del programa Survey Monkey, con un

margen de error de 5% y nivel de confianza de 95%.

Criterios de inclusión: Pacientes de 5 a 15 años, que sean atendidos en la Clínica de Odontopediatría, cuyos representantes luego de charla explicativa firmen el documento legal de consentimiento informado. **Criterios de exclusión:** Pacientes menores de 5 o mayores de 15 años. Pacientes que no sean atendidos en la Clínica, pacientes cuyos representantes no firmen el consentimiento informado.

Se analizaron las siguientes variables: Prevalencia de tipos de defectos del desarrollo del esmalte, su localización, extensión y etiología.

Estadística de tipo descriptivo, se obtuvo media, proporción, desvío estándar. Se utilizó la prueba estadística de Chi-cuadrado.

RESULTADOS

En la población de estudios se presentó una prevalencia del 66.07% de defectos del desarrollo

del esmalte; según sus tipos hubo relevancia significativa de la **Opacidad difusa lineal 21.43%** y **Opacidad difusa confluyente 16.07 %** entre otros. **Gráfico 1.**

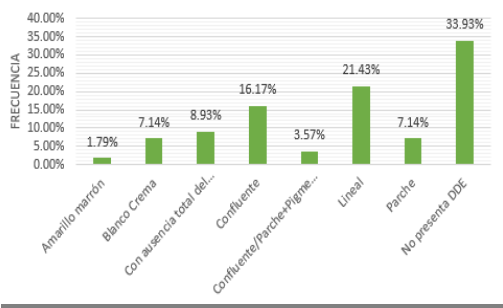


Gráfico N°1.- Defectos del desarrollo del esmalte

Los **defectos del desarrollo del esmalte** según su **localización** presentaron: opacidad difusa lineal en el maxilar superior en un 17.88%; opacidad difusa confluyente en ambos maxilares 8.93%; siendo de menor prevalencia la opacidad difusa parche presente en maxilar inferior en un 1.79%. $p > 0.05$ indica que las variables DDE y su localización, tienen relación. **Gráfico 2.**

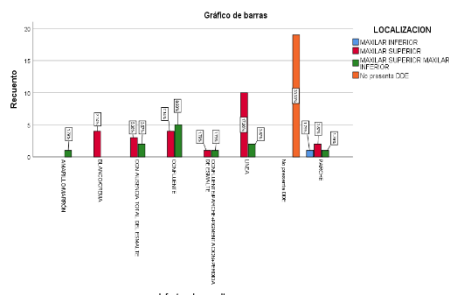


Gráfico N° 2.- Defectos del desarrollo del esmalte según su localización.

Según grado de extensión DDE prevaleció el grado 1, $<1/3$ del diente con 10.71% presente en opacidad difusa lineal, Grado 2 ($>1/3$ a $<2/3$) 7.14% presente en opacidad difusa lineal siendo el de menor prevalencia el grado 3 ($>2/3$) con 1.79% presente en opacidad demarcada amarillo/marrón. $p < 0.05$ por lo que las variables DDE y extensión se relacionan. **Gráfico 3.**

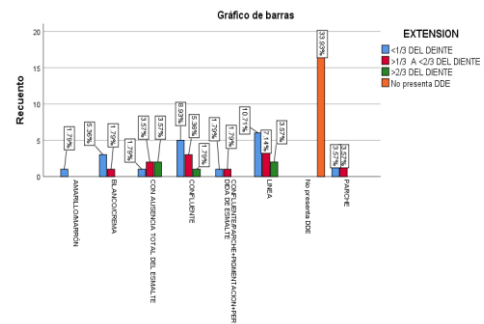
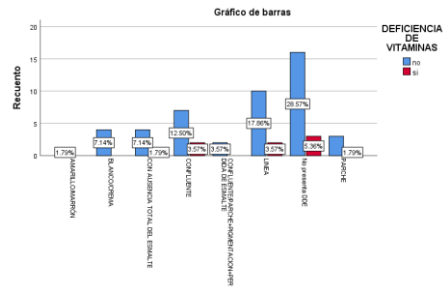


Gráfico N° 3.- Defectos del desarrollo del esmalte según su extensión

En la condición prenatal el 28.57% reportan que no tuvieron deficiencia de vitaminas durante el embarazo, sin embargo, el 3.57% que presentaron deficiencia de vitaminas, presentó opacidad difusa lineal y confluyente y el 1.79% opacidad difusa con ausencia total del esmalte. $p > 0.05$ no hay relación entre la deficiencia vitamínica y DDE. **Gráfico 4.**

Gráfico N° 4.- Deficiencia vitamínica como factor



etiológico de DDE

En condiciones perinatales las infecciones del tracto urinario se reportaron con mayor frecuencia en pacientes con opacidad difusa lineal 14.29% mientras que el 7.14% no reportaron infecciones del tracto urinario. $p > 0.05$. **Gráfico 5.**

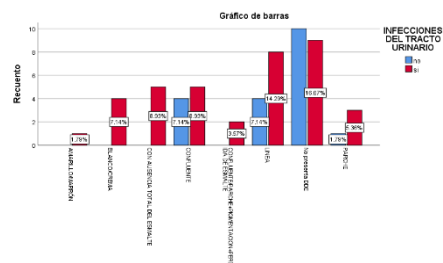


Gráfico N° 5.- Factor etiológico perinatal de DDE

Como condición postnatal, el 8.93% con opacidad difusa lineal reportó bajo peso al nacer; mientras que el 12.50% con opacidad difusa confluyente no reportó bajo peso al nacer. $p > 0.05$. **Gráfico 6.**

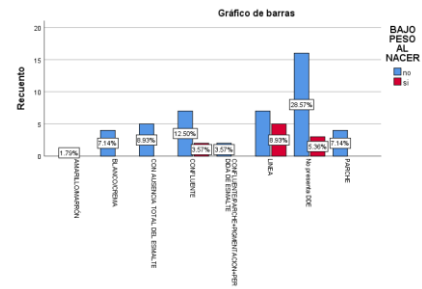


Gráfico N° 6.- Bajo peso al nacer como factor etiológico de DDE.

DISCUSIÓN

El defecto del desarrollo del esmalte es de origen ectodérmico caracterizado por una deficiencia en la actividad metabólica ⁶

El presente estudio demuestra que el 66.07% de los participantes presentó un defecto en el desarrollo del esmalte. Al comparar con resultados de otros estudios, se observa trabajo de Velayos L de España se encuentra que su incidencia es del 43.08% ⁶. Estudio Opinya G, informa prevalencia alta de DDE 74,2%, sugiriendo que estos defectos en dentición mixta no son tan infrecuentes. ^{6,7}

Por otro lado, en Costa Rica Fleites y colaboradores, por el contrario informan de una prevalencia de un 20.59%.⁷

De forma específica Perales F. et al, Perú 2021 señala una

prevalencia de hipoplasia en un 10% y opacidad demarcada en un 5,3%.⁹

Como resultado del tipo de defectos del desarrollo del esmalte Rodríguez L. reporta opacidad difusa en un 35.79%.¹; mientras que el presente estudio informa de un 21.43% de opacidad difusa lineal.

García A y colaboradores, España 2021, reportan un 78.6% de opacidad demarcada, blanco crema en un 73.5%.¹⁰ Mientras que Del Rio F. en su estudio realizado en Perú confirman que un 42% refieren opacidad difusa, y 16% opacidad demarcada.⁹ Por otro lado Silva P. y colaboradores, en su investigación realizada en Bogotá 2020 afirman que el 77.14% presenta una opacidad demarcada amarillo/marrón y opacidad difusa confluyente en 78,26%.^{11, 5}

Osorio et al, concluye que el maxilar más afectado por los DDE fue el superior 54,6 %.¹¹ Lunardelli V et al , reportó un 58,2% de DDE en maxilar superior¹⁰. Mientras que el presente trabajo de investigación reporta un 17.88% en maxilar superior; en ambos

maxilares fue de 8.93%. siendo el de menor prevalencia el maxilar inferior 1.79%.

Eyzaguirre L. Perú 2018 detecta opacidad demarcada amarillo/marrón grado 1, 87%.¹² Osorio et al, menciona que la extensión del defecto <1/3 fue la de mayor presentación para las opacidades demarcadas y las opacidades difusas tipo parche, la extensión 1/3-2/3 es decir grado II predominó en las opacidades difusas tipo confluyente¹¹. Mientras que el presente estudio identifica que el de mayor prevalencia fue extensión grado 1 es decir <1/3 con 10.71% en opacidad difusa lineal; grado 2 (>1/3 a <2/3) 7.14%; grado 3 (>2/3) 1.79% en opacidad demarcada amarillo/marrón siendo el de menor prevalencia.

Las DDE en la dentición temporal se relacionan con complicaciones en los periodos prenatal, perinatal y posnatal. Durante la vida intrauterina, la deficiencia de vitaminas, es un factor relacionado con los cambios en la función de los ameloblastos y la formación de DDE; en el período perinatal, la aparición de DDE se asocia con el parto prematuro, bajo peso al nacer

entre otros. En el período posnatal, los DDE se asocian con infecciones y problemas nutricionales en los primeros años de vida ³⁰.

Sin embargo, en el presente trabajo de investigación se reportó el 28.57% no tuvieron deficiencia de vitaminas durante el embarazo, el 3.57% si presentaron deficiencia de vitaminas en opacidad difusa lineal y confluyente y 1.79% opacidad difusa. ($p > 0.05$) Infecciones del tracto urinario se reportaron en opacidad difusa lineal 14.29% mientras que el 7.14% no reportaron infecciones del tracto urinario. ($p > 0.05$). El 8.93% con opacidad difusa lineal reportó bajo peso al nacer; mientras que el 12.50% con opacidad difusa confluyente no reportó bajo peso al nacer. ($p > 0.05$).

CONCLUSIONES

La incidencia de DDE en pacientes pediátricos de la Clínica de la UCSG fue alta, siendo el defecto de opacidad difusa lineal el de mayor prevalencia

De acuerdo a la localización de los defectos en el desarrollo del esmalte dental se determina que en

su mayoría se presentan en maxilar superior en la población de estudio. Se determinó que no existe relación entre la deficiencia de vitaminas, infecciones en el tracto urinario, bajo peso al nacer con los defectos en el desarrollo del esmalte en la población del grupo de estudio.

REFERENCIAS

1. Rodríguez López E. Defectos de esmalte en niños prematuros extremos nacidos en el hospital universitario La Paz de Madrid. Un estudio caso control [Internet] [info:eu-repo/semantics/doctoralThesis]. [España]: Universidad Complutense de Madrid; 2018 [citado 28 de enero de 2023]. Disponible en: <https://eprints.ucm.es/id/eprint/51206/>
2. León Salas LL. Defectos del desarrollo del esmalte dental [Internet]. [Guayaquil]: Universidad de Guayaquil; 2021. Disponible en: <http://repositorio.ug.edu.ec/bitstream/redug/52102/1/3645LEONlianda.pdf>

3. Masumo R, Bårdsen A, Åstrøm AN. Developmental defects of enamel in primary teeth and association with early life course events: a study of 6–36 month old children in Manyara, Tanzania. *BMC Oral Health*. 14 de mayo de 2013;13(1):21.
4. Robles MJ, Ruiz M, Bravo Perez M, González E, Peñalver MA. Prevalence of enamel defects in primary and permanent teeth in a group of schoolchildren from Granada (Spain). *Med Oral Patol Oral Cirugia Bucal*. 1 de marzo de 2013;18(2): e187-193.
5. Corrêa Faria P, Paixão Gonçalves S, Paiva SM, Martins Júnior PA, Vieira Andrade RG, Marques LS, et al. Dental caries, but not malocclusion or developmental defects, negatively impacts preschoolers' quality of life. *Int J Paediatr Dent*. mayo de 2016;26(3):211-9.
6. Massoni AC, Chaves AM, Rosenblatt A, Sampaio FC, Oliveira AF. Prevalence of enamel defects related to pre-, peri- and postnatal factors in a Brazilian population. *Community Dent Health*. septiembre de 2009;26(3):143-9.
7. Tourino LFP, Zarzar PM, Corrêa-Faria P, Paiva SM, Vale MPP do. Prevalence and factors associated with enamel defects among preschool children from a southeastern city in Brazil. *Ciênc Saúde Coletiva*. mayo de 2018; 23:1667-74.
8. Ghanim AM, Morgan MV, Mariño RJ, Bailey DL, Manton DJ. Risk factors of hypomineralised second primary molars in a group of Iraqi schoolchildren. *Eur Arch Paediatr Dent*. 1 de junio de 2012;13(3):111-8.
9. Funakoshi Y, Kushida Y, Hieda T. Dental observations of low birth weight infants. *Pediatr Dent*. marzo de 1981;3(1):21-5.
10. Ghanim AM, Morgan MV, Mariño RJ, Bailey DL, Manton DJ. Risk factors of hypomineralised second primary molars in a group of Iraqi schoolchildren. *Eur Arch Paediatr Dent Off J Eur Acad Paediatr Dent*. junio de 2012;13(3):111-8.

11. Nogueira Cruvinel VR, Lamas Gravina DB, Leme Azevedo TDP, De Rezende CS, Barreto Bezerra AC, de Toledo OA. Prevalence of enamel defects and associated risk factors in both dentitions in preterm and full term born children. *J Appl Oral Sci Rev FOB*. 2012;20(3):310-7.
12. Pinho JRO, Filho FL, Thomaz EB a. F, Lamy ZC, Libério SA, Ferreira EB. Are low birth weight, intrauterine growth restriction, and preterm birth associated with enamel developmental defects? *Pediatr Dent*. 2012;34(3):244-8.
13. Corrêa-Faria P, Martins-Júnior PA, Vieira-Andrade RG, Oliveira-Ferreira F, Marques LS, Ramos-Jorge ML. Developmental defects of enamel in primary teeth: prevalence and associated factors. *Int J Paediatr Dent*. mayo de 2013;23(3):173-9.
14. Rugg Gunn AJ, Al Mohammadi SM, Butler TJ. Malnutrition and developmental defects of enamel in 2- to 6-year-old Saudi boys. *Caries Res*. 1998;32(3):181-92.
15. Takaoka LAMV, Goulart AL, Kopelman BI, Weiler RME. Enamel defects in the complete primary dentition of children born at term and preterm. *Pediatr Dent*. 1 de marzo de 2011;33(2):171-6.
16. Osorio Tovar JP, Naranjo Sierra MC, Rodríguez Godoy M. Prevalencia de defectos de desarrollo del esmalte en dentición temporal, en una población bogotana. *Rev Salud Pública*. diciembre de 2016;18(6):963-75.
17. Naranjo Sierra MC. Terminología, clasificación y medición de los defectos en el desarrollo del esmalte. Revisión de literatura / Terminology, Classification and Measuring of the Developmental Defects of Enamel. Literature Review. *Univ Odontol*. 30 de junio de 2013;32(68):33-44.
18. Clarkson J, O'Mullane D. A Modified DDE Index for Use in Epidemiological Studies of

- Enamel Defects. *J Dent Res.* 1 de marzo de 1989;68(3):445-50.
19. Lacruz RS, Habelitz S, Wright JT, Paine ML. Dental enamel formation and implications for oral health and disease. *Physiol Rev.* 1 de julio de 2017;97(3):939-93.
20. García N, Aguirre Escobar GA, Torres Reyes MR, Ramírez Martínez GA. Alteraciones sistémicas asociadas a Hipomineralización Molar Incisivo (HMI). Una revisión de literatura. *Rev Odontopediatría Latinoam* [Internet]. 15 de diciembre de 2022 [citado 28 de enero de 2023];12(1). Disponible en: <https://www.revistaodontopediatria.org/index.php/alop/article/view/306>
21. Velayos Galán L. Estudio de prevalencia de Hipomineralización en Dentición Temporal e Hipomineralización Incisivo Molar, en una población infantil de la Comunidad de Madrid [Internet]. [España]: Universidad Computense de Madrid; 2018. Disponible en: <https://eprints.ucm.es/id/eprint/50345/1/Laura%20Velayos%20Gal%C3%A1n.TFM%20Sep.2018.pdf>
22. Opinya GN, Valderhaug J, Birkeland JM, Løkken P. Fluorosis of deciduous teeth and first permanent molars in a rural Kenyan community. *Acta Odontol Scand.* agosto de 1991;49(4):197-202.
23. Franco KMD, Line SRP, de Moura-Ribeiro MVL. PRENATAL AND NEONATAL VARIABLES ASSOCIATED WITH ENAMEL HYPOPLASIA IN DECIDUOUS TEETH IN LOW BIRTH WEIGHT PRETERM INFANTS. *J Appl Oral Sci.* diciembre de 2007;15(6):518-23.
24. Fleites Ramos Y, González Duardo K, Rico Pérez AM, Pacheco Avellanes M, del Toro Vega L. Prevalencia de los defectos del desarrollo del esmalte en la dentición permanente. *Medicentro Electrónica.* septiembre de 2019;23(3):177-91.
25. Del Rio Perales F. Frecuencia de defectos del esmalte dentario en niños de la

- I.E. María de Fátima, Pucalá, Chiclayo - Perú [Internet]. Universidad Señor de Sipán; 2021 [citado 27 de enero de 2023]. Disponible en: <http://repositorio.uss.edu.pe/handle/20.500.12802/9094>
26. Arcia García Y, Hoz Rojas L. Factores asociados a los defectos de desarrollo del esmalte en niños de la escuela "Carmen Hernández". Cifuentes. [España]; 2021.
27. Alvis Silva PM, Atará Buitrago KY, Rojas López DF, Sosa Agudelo JA. Asociación entre los defectos del desarrollo del esmalte y caries dental en primeros molares permanentes. [Internet]. Universidad Antonio Nariño; 2021 [citado 27 de enero de 2023]. Disponible en: <http://repositorio.uan.edu.co/handle/123456789/2604>
28. Lunardelli SE, Peres MA. Prevalence and distribution of developmental enamel defects in the primary dentition of preschool children. *Braz Oral Res.* 2005;19(2):144-9.
29. Liendo Eyzaguirre LE. Prevalencia de Defectos del Desarrollo del Esmalte en Niños de 2 a 4 Años, del Programa CRED del MINSA, en el Centro de Salud Bolognesi de Tacna - Año 2017 [Internet]. Universidad Privada de Tacna; 2018 [citado 27 de enero de 2023]. Disponible en: <http://repositorio.upt.edu.pe/handle/20.500.12969/516>
30. Tourino LFP, Zarzar PM, Corrêa-Faria P, Paiva SM, Vale MPP do. Prevalence and factors associated with enamel defects among preschool children from a southeastern city in Brazil. *Ciênc Saúde Coletiva.* mayo de 2018; 23:1667-74.
31. Mariana Ángeles-Vázquez, Martha Mendoza-Rodríguez, Carlo E. Medina-Solís, Sara Celina Conde-Pérez, Miguel Ángel Fernández-Barrera, e, Sonia Márquez-Rodríguez f. Etiology of developmental enamel defects as oral problem. Literature review. *Educación y Salud Boletín Científico Instituto de*

Ciencias de la Salud Universidad
Autónoma del Estado de
Hidalgo, Vol. 8, No. 16 (2020)
187-193.

32. Naranjo Sierra MC.
Terminología, clasificación y
medición de los defectos en el
desarrollo del esmalte. Revisión
de literatura. Univ Odontol. 2013
Ene-Jun; 32(68): 33-44

33. S Lacruz, R., Habelitz J, S.,
Wright, T., & L Paine, M. (2017).
Dental Enamel Formation and
Implications for Oral Health and
Disease. American Physiological
Society, 939-993



DECLARACIÓN Y AUTORIZACIÓN

Yo, **López Correa, Linda Salomé**, con C.C: # 1106088097 autora del trabajo de titulación: **Defectos del esmalte y factores asociados en dentición mixta. Pacientes de clínica de odontopediatría UCSG**, previo a la obtención del título de Odontólogo en la Universidad Católica de Santiago de Guayaquil.

1.- Declaro tener pleno conocimiento de la obligación que tienen las instituciones de educación superior, de conformidad con el Artículo 144 de la Ley Orgánica de Educación Superior, de entregar a la SENESCYT en formato digital una copia del referido trabajo de titulación para que sea integrado al Sistema Nacional de Información de la Educación Superior del Ecuador para su difusión pública respetando los derechos de autor.

2.- Autorizo a la SENESCYT a tener una copia del referido trabajo de titulación, con el propósito de generar un repositorio que democratice la información, respetando las políticas de propiedad intelectual vigentes.

Guayaquil, 23 de febrero de 2023

f. _____

Nombre: **López Correa, Linda Salomé**
C.C: 1106088097



REPOSITORIO NACIONAL EN CIENCIA Y TECNOLOGÍA

FICHA DE REGISTRO DE TESIS/TRABAJO DE TITULACIÓN

TEMA Y SUBTEMA:	Defectos del esmalte y factores asociados en dentición mixta. Pacientes de clínica de odontopediatría UCSG.		
AUTOR(ES)	López Correa, Linda Salomé		
REVISOR(ES)/TUTOR(ES)	Terreros Caicedo María Angélica Phd		
INSTITUCIÓN:	Universidad Católica de Santiago de Guayaquil		
FACULTAD:	Ciencias Médicas		
CARRERA:	Odontología		
TÍTULO OBTENIDO:	Odontólogo		
FECHA DE PUBLICACIÓN:	23 de febrero de 2023	No. DE PÁGINAS:	12
ÁREAS TEMÁTICAS:	Odontopediatría, extensión, localización		
PALABRAS CLAVES/ KEYWORDS:	defectos del desarrollo del esmalte, extensión, localización, etiología, edad, sexo.		
<p>Introducción: Los defectos de esmalte (DDE) son un conjunto de alteraciones clínicamente visibles, debido a desórdenes ocurridos durante la biomineralización de la matriz del esmalte.¹ Las alteraciones producidas durante la fase inicial de la secreción de la matriz en el proceso de amelogenénesis pueden provocar defectos como hipoplasias y afectaciones en los procesos de maduración como las hipomineralizaciones.⁷ Objetivo: Analizar los defectos del desarrollo del esmalte y los factores asociados en dentición mixta en pacientes de clínica de odontopediatría clínica UCSG. Materiales y métodos: Se realizó un trabajo de investigación observacional de enfoque cualitativo y cuantitativo de tipo transversal, diseño descriptivo y analítico. Se obtuvo un universo de 104 niños de sexo femenino y masculino con dentición mixta con una muestra de 80 según los criterios de inclusión y exclusión, Resultados: La prevalencia de DDE en el grupo de estudio fue de 66.07%, opacidad lineal 21.43% y confluyente 16.07%, el maxilar superior es el más afectado 17.88% en opacidad difusa con extensión grado 1, el presente estudio determinó que no existe relación entre factores como deficiencia de vitaminas durante el embarazo, infecciones del tracto urinario y bajo peso al nacer. Conclusiones: Según el tipo de defecto en el desarrollo del esmalte de la población pediátrica estudiada se identifica que existió un mayor porcentaje de opacidad difusa lineal, el DDE se presenta con mayor frecuencia en maxilar superior, de acuerdo a la extensión se determinó que presentan grado I y II en opacidad difusa confluyente.</p>			
ADJUNTO PDF:	<input checked="" type="checkbox"/> SI	<input type="checkbox"/> NO	
CONTACTO CON AUTOR/ES:	Teléfono: +593985734743	E-mail: linda.lopez@cu.ucsg.edu.ec	
CONTACTO CON LA INSTITUCIÓN (COORDINADOR DEL PROCESO UTE)::	Nombre: Dra. Estefanía Ocampo		
	Teléfono: +593996757081		
	E-mail: stefania.ocampo@cu.ucsg.edu.ec		
SECCIÓN PARA USO DE BIBLIOTECA			
Nº. DE REGISTRO (en base a datos):			
Nº. DE CLASIFICACIÓN:			
DIRECCIÓN URL (tesis en la web):			