UNIVERSIDAD CATÓLICA
DE SANTIAGO DE GUAYAQUIL

SUBSISTEMA DE POSGRADO

ESCUELA DE GRADUADOS EN CIENCIAS DE LA SALUD

ESPECIALIZACIÓN EN CIRUGÍA PLÁSTICA, RECONSTRUCTIVA Y ESTÉTICA

TEMA:

Frecuencia de carcinoma basocelular en área nasal pacientes quirúrgicos Hospital Solca Guayaquil 2022-2024

AUTOR:

Pita Franco, Diana del Rocío

Trabajo de titulación previo a la obtención del título de

ESPECIALISTA EN CIRUGÍA PLÁSTICA, ESTÉTICA Y RECONSTRUCTIVA

TUTOR:

Dr. Vásquez Cedeño, Diego Antonio

Guayaquil, Ecuador

23 de septiembre del 2026

UNIVERSIDAD CATÓLICA
DE SANTIAGO DE GUAYAQUIL

SUBSISTEMA DE POSGRADO

ESCUELA DE GRADUADOS EN CIENCIAS DE LA SALUD

ESPECIALIZACIÓN EN CIRUGÍA PLÁSTICA, RECONSTRUCTIVA Y ESTÉTICA

CERTIFICACIÓN

Certificamos que el presente trabajo de titulación fue realizado en su totalidad por la **Dra. Diana del Rocio Pita Franco,** como requerimiento para la obtención del título de **Especialista en Cirugía Plástica, estética y reconstructiva.**

TUTOR (A)

f. _____

Dr. Diego Vásquez Cedeño

DIRECTOR DE LA CARRERA

f. _____

Dr. Jorge Humberto Palacios Martínez

Guayaquil, a los 23 del mes de septiembre del año 2026

UNIVERSIDAD CATÓLICA
DE SANTIAGO DE GUAYAQUIL

SUBSISTEMA DE POSGRADO

ESCUELA DE GRADUADOS EN CIENCIAS DE LA SALUD

ESPECIALIZACIÓN EN CIRUGÍA PLÁSTICA, RECONSTRUCTIVA Y ESTÉTICA

DECLARACIÓN DE RESPONSABILIDAD

Yo, **DIANA DEL ROCIO PITA FRANCO**

DECLARO QUE:

El Trabajo de Titulación, **Frecuencia de carcinoma basocelular en área nasal pacientes quirúrgicos Hospital Solca Guayaquil 2022-2024,** previo a la obtención del título de **Especialista en Cirugía Plástica, estética y Reconstructiva**, ha sido desarrollado respetando derechos intelectuales de terceros conforme las citas que constan en el documento, cuyas fuentes se incorporan en las referencias o bibliografías. Consecuentemente este trabajo es de mi total autoría.

En virtud de esta declaración, me responsabilizo del contenido, veracidad y alcance del Trabajo de Titulación referido.

Guayaquil, a los 23 del mes de septiembre del año 2026

EL AUTOR

f. _____

MD. Diana del Rocío Pita Franco.

UNIVERSIDAD CATÓLICA
DE SANTIAGO DE GUAYAQUIL

SUBSISTEMA DE POSGRADO

ESCUELA DE GRADUADOS EN CIENCIAS DE LA SALUD

ESPECIALIZACIÓN EN CIRUGÍA PLÁSTICA, RECONSTRUCTIVA Y ESTÉTICA

AUTORIZACIÓN

Yo, **Diana del Rocio Pita Franco**

Autorizo a la Universidad Católica de Santiago de Guayaquil a la **publicación** en la biblioteca de la institución del Trabajo de Titulación, **Frecuencia de carcinoma basocelular en área nasal pacientes quirúrgicos Hospital Solca Guayaquil 2022-2024,** cuyo contenido, ideas y criterios son de mi exclusiva responsabilidad y total autoría.

Guayaquil, a los 23 del mes de septiembre del año 2026

EL AUTOR:

f. _____

MD. Diana del Rocio Pita Franco.

REPORTE DE COMPILATIO

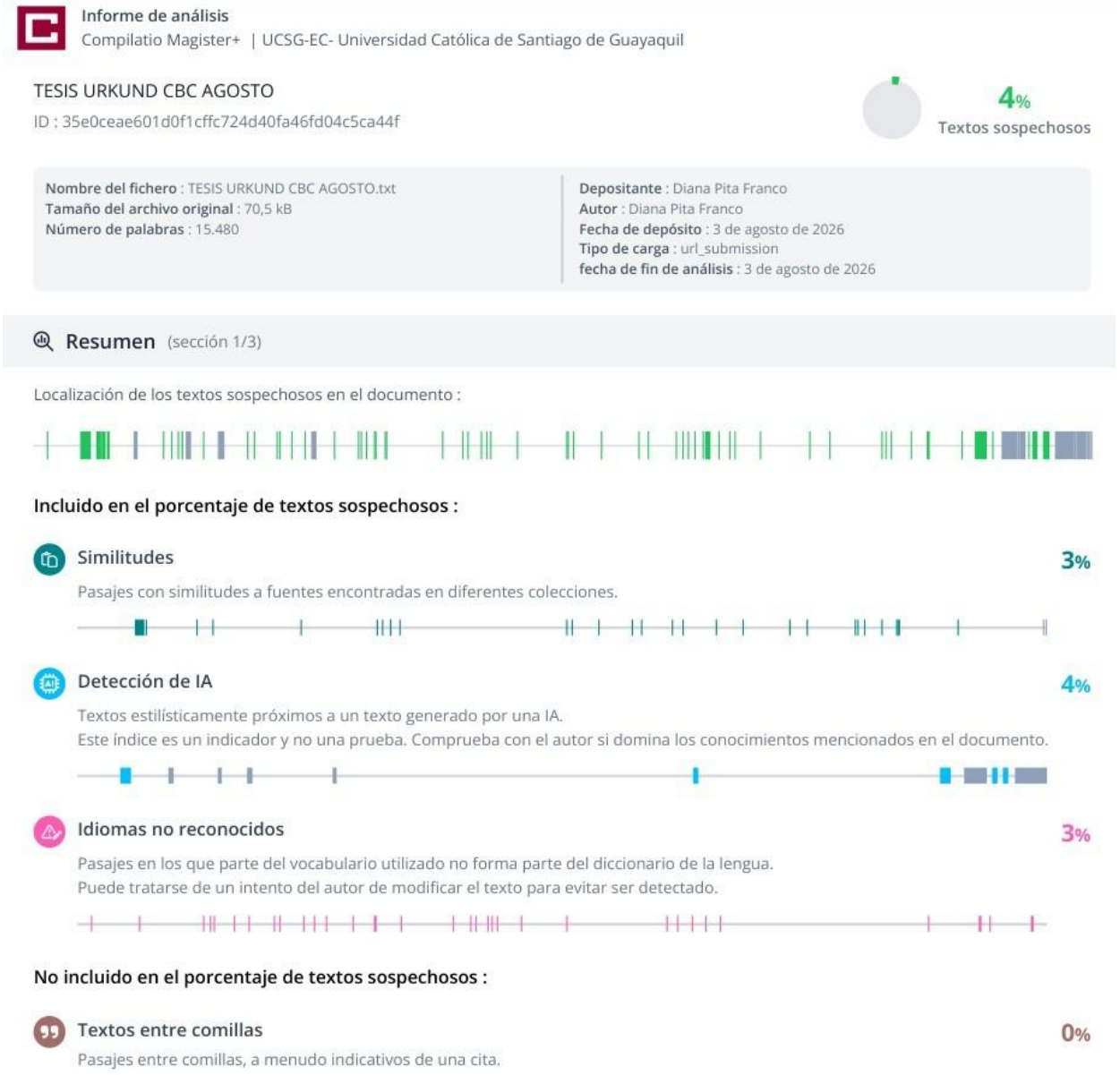

Informe de análisis
Compilatio Magister+ | UCSG-EC- Universidad Católica de Santiago de Guayaquil

TESIS URKUND CBC AGOSTO
ID : 35e0ceae601d0f1cffc724d40fa46fd04c5ca44f

4%
Textos sospechosos

Nombre del fichero : TESIS URKUND CBC AGOSTO.txt
Tamaño del archivo original : 70,5 kB
Número de palabras : 15.480

Depositante : Diana Pita Franco
Autor : Diana Pita Franco
Fecha de depósito : 3 de agosto de 2026
Tipo de carga : url_submission
fecha de fin de análisis : 3 de agosto de 2026

Resumen (sección 1/3)

Localización de los textos sospechosos en el documento :

Incluido en el porcentaje de textos sospechosos :

Similitudes 3%
Pasajes con similitudes a fuentes encontradas en diferentes colecciones.

Detección de IA 4%
Textos estilísticamente próximos a un texto generado por una IA.
Este índice es un indicador y no una prueba. Comprueba con el autor si domina los conocimientos mencionados en el documento.

Idiomas no reconocidos 3%
Pasajes en los que parte del vocabulario utilizado no forma parte del diccionario de la lengua.
Puede tratarse de un intento del autor de modificar el texto para evitar ser detectado.

No incluido en el porcentaje de textos sospechosos :

Textos entre comillas 0%
Pasajes entre comillas, a menudo indicativos de una cita.

AGRADECIMIENTOS

- A todas las personas que formaron parte de mi día a día, en camino a este proceso de formación, por las cosas buenas y malas, que, como piedras en la playa, nos pulen cada día y nos confiere una forma especial.

- A mi amado, paciente y dedicado esposo, quien me ha acompañado a lo largo de este proceso.

- A mi mamá, por ser mi pilar de vida y soporte.

- A mi papá, quien desde pequeña me recalcó la importancia de tener una meta y nunca dejarla ir.

- Al Dr. Jorge Palacios, porque siempre creyó en mí, a través de ese superpoder suyo, de ver lo mejor en las personas.

- A la Dra. Karina Moreno, por sus sabios consejos y dedicación.

- Al Departamento de Docencia del Hospital de Solca y La Dra. Priscila Jaramillo, por su ayuda para completar este trabajo.

- A mi tutor el Dr. Diego Vásquez, por su guía, vocación y paciencia.

- Al Dr. Fernando Quintana, a quien agradezco la oportunidad y la confianza en mi perfil profesional.

MD. DIANA DEL ROCIO PITA FRANCO

DEDICATORIA

Para las personas que en este trabajo puedan encontrar una parte de guía.

A todos los pacientes anónimos que sirvieron de estadística en el presente trabajo, que nuestro Dios, este con ellos en la batalla contra el cáncer.

MD. DIANA DEL ROCIO PITA FRANCO

UNIVERSIDAD CATÓLICA
DE SANTIAGO DE GUAYAQUIL

SIATEMA DE POSGRADO

ESCUELA DE GRADUADOS EN CIENCIAS DE LA SALUD

TRIBUNAL DE SUSTENTACIÓN

f. _____

DR. JORGE HUMBERTO PALACIOS MARTÍNEZ

DECANO O DIRECTOR DE CARRERA

f. _____

DRA. KARINA FABIOLA MORENO BARRERA

COORDINADOR DEL ÁREA O DOCENTE DE LA CARRERA

f. _____

MD. DIANA DEL ROCIO PITA FRANCO

OPONENTE

INDICE

AGRADECIMIENTOS VI
DEDICATORIA VII
INDICE IX
RESUMEN XII
ABSTRACT XIII
INTRODUCCIÓN 1
EL PROBLEMA 4
1.1. Identificación, Valoración y Planteamiento 4
1.1.1. Identificación 4
1.1.2. Valoración y planteamiento. 4
1.2 Formulación 6
2. OBJETIVOS GENERALES Y ESPECÍFICOS 7
2.1. General 7
2.2. Específicos 7
3. MARCO TEÓRICO 8
3.1. Historia 8
3.2. La piel 8
3.2.1. Definición 8
3.2.2. Diversidad étnica, fenotipo cutáneo y riesgo de cáncer de piel en el Ecuador 10
3.2.3. Radiación solar y carcinogénesis cutánea: fundamentos teóricos .. 13
3.3. Carcinoma Basocelular 15
3.3.1. Definición. 15
3.3.2. Comportamiento biológico 16
3.3.3. Epidemiología 16
3.3.4. Etiología y patogenia 18
3.3.5. Factores de riesgo 19
3.3.6. Morfología del carcinoma basocelular 21
3.3.7. Histología 23
3.3.8. Diagnóstico 24
3.3.9. Tratamiento 24
3.4. Reconstrucción nasal 27
3.4.1. Definición 27
3.4.2. Consideraciones anatómicas 28

3.4.3. Subunidades estéticas nasales 31
3.4.4. Cobertura cutánea en defectos 33
4. MÉTODOS 43
4.1. Justificación de la elección del método 43
4.2. Diseño de la investigación 43
4.2.1. Criterios y procedimientos de selección de la muestra o participantes del estudio 43
4.2.2. Procedimiento de recolección de la información 44
4.2.3. Técnicas de recolección de información 44
4.2.4. Técnicas de análisis estadístico 45
4.3. Variables 45
4.3.1. Operacionalización de variables 45
5. RESULTADOS 47
5.1. Descripción de la población 47
5.2. Análisis inferencial 61
5.3. Regresión logística 61
5.4. Tablas de contingencia con significancia 61
6. DISCUSIÓN 63
7. CONCLUSIONES 67
8. VALORACIÓN CRÍTICA DE LA INVESTIGACIÓN 70
REFERENCIAS BIBLIOGRÁFICAS 72

ÍNDICE DE TABLAS

Tabla 1. Pacientes sometidos a reconstrucción por carcinoma basocelular, según Grupo de edad, Hospital Oncológico SOLCA de Guayaquil, 2022 – 2024. 47
Tabla 2. Pacientes sometidos a reconstrucción nasal por carcinoma basocelular, según Sexo, Hospital Oncológico SOLCA de Guayaquil, 2022 – 2024. 48
Tabla 3. Pacientes sometidos a reconstrucción nasal por carcinoma basocelular, según Localización en el rostro, Hospital Oncológico SOLCA de Guayaquil, 2022 – 2024. 49
Tabla 4. Pacientes sometidos a reconstrucción por carcinoma basocelular, según Subunidades estéticas nasales, Hospital Oncológico SOLCA de Guayaquil, 2022 – 2024. 50
Tabla 5. Pacientes sometidos a reconstrucción nasal por carcinoma basocelular, según Subtipo histológico, Hospital Oncológico SOLCA de Guayaquil, 2022 – 2024. 51
Tabla 6. Pacientes sometidos a reconstrucción por carcinoma basocelular, según variedades de subtipo histológico, Hospital Oncológico SOLCA de Guayaquil, 2022 – 2024. 52
Tabla 7. Pacientes sometidos a reconstrucción por carcinoma basocelular, según variedades clínicas, Hospital Oncológico SOLCA de Guayaquil, 2022 – 2024. 53
Tabla 8. Pacientes sometidos a reconstrucción por carcinoma basocelular, según Biopsia previa, Hospital Oncológico SOLCA de Guayaquil, 2022 – 2024. 54
Tabla 9. Pacientes sometidos a reconstrucción por carcinoma basocelular, según Biopsia por congelación, Hospital Oncológico SOLCA de Guayaquil, 2022 – 2024. 55
Tabla 10. Pacientes sometidos a reconstrucción por carcinoma basocelular, según Bordes libres, Hospital Oncológico SOLCA de Guayaquil, 2022 – 2024. 56
Tabla 11. Pacientes sometidos a reconstrucción por carcinoma basocelular, según Tipo de reconstrucción, Hospital Oncológico SOLCA de Guayaquil, 2022 – 2024. 57
Tabla 12. Pacientes sometidos a reconstrucción por carcinoma basocelular, según Recidiva, Hospital Oncológico SOLCA de Guayaquil, 2022 – 2024. 58
Tabla 13. Pacientes sometidos a reconstrucción por carcinoma basocelular, según comparativa del área nasal y otras áreas, Hospital Oncológico SOLCA de Guayaquil, 2022 – 2024. 59
Tabla 14. Pacientes sometidos a reconstrucción por carcinoma basocelular, según comparativa, Hospital Oncológico SOLCA de Guayaquil, 2022 – 2024. 60
Tabla 15. Regresión logística. 61
Tabla 16. Tablas de contingencia con significancia 62

RESUMEN

Antecedentes: El carcinoma basocelular es un tipo de cáncer de piel, que tiene su inicio en las células basales, las cuales son un tipo de células que se encuentran en la piel y que producen células cutáneas nuevas a medida que las viejas mueren. El carcinoma basocelular suele aparecer en la forma de una pápula ligeramente translucida en la piel, aunque puede tomar otras formas. El carcinoma basocelular ocurre con mayor frecuencia en zonas de la piel que están expuestas al sol, como la cabeza y el cuello, siendo el área nasal la zona de mayor prevalencia a nivel mundial. **Materiales y Métodos:** La presente investigación tiene un tipo de investigación observacional, de tipo retrospectivo y tiene un enfoque descriptivo – explicativo. Tiene un diseño de investigación que se refiere a un estudio de casos de pacientes que fueron sometidos a reconstrucción quirúrgica con diagnóstico de carcinoma basocelular, correspondientes al periodo entre 2022 al 2024. **Resultados:** De los 103 pacientes sometidos a reconstrucción, el mayor grupo etario se ubicó en la edad de 80 a 89 años, teniendo prevalencia el sexo femenino frente al masculino, el área de mayor problema se presentó en el área nasal, en la subunidad estética ala nasal izquierda, teniendo como subtipo histológico al de tipo nodular, mientras que la reconstrucción con mayor predilección fue la técnica del colgajo. **Conclusiones:** Los pacientes reconstruidos luego del carcinoma basocelular deben someterse a una serie de cuidados, entre los que se debe concienciar a las personas el uso de protector solar y un cambio de hábitos, para evitar las recidivas.

Palabras Clave: Carcinoma basocelular, área nasal, cáncer de piel.

ABSTRACT

Background: Basal cell carcinoma is a type of skin cancer, it begins in basal cells, a type of cells found in the skin that produce new skin cells as old cells die. Basal cell carcinoma usually appears in the form of a slightly transparent lump on the skin, although it can take other forms. Basal cell carcinoma occurs more frequently in areas of the skin that are exposed to the sun, such as the head and neck, with the area of the nose being the area with the highest prevalence worldwide. **Materials and Methods:** This research has a type of observational research, retrospective-longitudinal type and has a descriptive-explanatory approach. It has a research design that refers to a study of cases of patients who underwent reconstruction for basal cell carcinoma, corresponding to the period between 2022 and 2024. **Results**: Of the 103 patients who underwent reconstruction, the oldest age group was located in the age from 80 to 89 years, with the prevalence of female versus male, the area of greatest problem was in the nasal area, having the nodular type as histological subtype, while the reconstruction with the greatest predilection was the flap technique. **Conclusions:** Reconstructed patients after basal cell carcinoma should undergo a series of cares, among which people should be made aware of the use of sunscreen and a change in habits is generated to avoid recurrences.

Key Words: Basal cell carcinoma, nasal area, skin cancer.

INTRODUCCIÓN

De acuerdo con reportes recientes de la Organización Mundial de la Salud, el carcinoma basocelular (CBC) constituye el cáncer cutáneo más frecuente a nivel mundial y representa una carga económica considerable para los sistemas de salud, con costos globales que superan los miles de millones de dólares anuales. Su incidencia es mayor en adultos mayores, personas con fototipos de piel I y II, y en individuos con exposición crónica e indiscriminada a la radiación solar sin medidas adecuadas de protección, incluyendo el bronceado artificial (1). El carcinoma basocelular representa aproximadamente entre el 70 % y el 80 % de los cánceres de piel no melanoma en poblaciones de piel clara, y corresponde a un tumor maligno de origen epitelial, siendo la neoplasia más frecuente en la consulta, con mayor incidencia a partir de los 50 años de edad, especialmente entre la sexta y octava décadas de la vida (2).

El riesgo de desarrollar carcinoma basocelular se incrementa en personas con antecedentes familiares de la enfermedad y con exposición acumulativa a radiación ultravioleta, tanto solar como artificial, así como al contacto prolongado con sustancias carcinogénicas, en particular el arsénico. Las principales opciones terapéuticas incluyen la cirugía convencional, la cirugía micrográfica de Mohs, tratamientos tópicos, radioterapia, criocirugía y terapia fotodinámica. Aunque rara vez compromete la vida del paciente, la falta de tratamiento oportuno puede generar lesiones localmente invasivas, desfigurantes y destructivas, especialmente en regiones anatómicas como el área nasal, ocular, auricular y labial. El término basalioma hace referencia a su origen en las células basales del estrato germinativo de la epidermis (3).

La región nasal constituye una de las zonas anatómicas con mayor frecuencia de asentamiento del carcinoma basocelular, lo que convierte a la reconstrucción quirúrgica de los defectos de la pirámide nasal en un verdadero desafío. A pesar de la complejidad aparente de esta región, una adecuada planificación quirúrgica basada en las unidades estéticas faciales, las líneas de tensión y la disponibilidad de tejidos vecinos permite obtener resultados funcionales y estéticos satisfactorios, incluso en defectos extensos (4).

Actualmente, el carcinoma basocelular es considerado un problema de salud pública, debido al incremento sostenido de su incidencia, que ha aumentado entre un 150 % y un 200 % en las últimas décadas. Este aumento se asocia a cambios en los patrones de exposición solar, variaciones geográficas en la radiación ultravioleta, diferencias culturales en las prácticas de foto protección y limitaciones en las estrategias de prevención primaria. En este contexto, las políticas de salud pública buscan reducir la incidencia y los costos asociados al manejo de esta patología (5).

Asimismo, se ha evidenciado un mayor riesgo de carcinoma basocelular en personas con ocupaciones al aire libre, como agricultores, pescadores, vendedores ambulantes y marineros, así como en individuos expuestos a radiaciones ionizantes, como los pilotos de aviación, debido a la exposición prolongada y acumulativa a radiación ultravioleta y otros agentes físicos (6).

En el Ecuador, el carcinoma basocelular representa una preocupación creciente debido al aumento progresivo de la incidencia del cáncer de piel. Datos recientes del Registro Nacional de Tumores y estudios epidemiológicos nacionales confirman una tendencia ascendente sostenida en las últimas décadas, situando al país entre aquellos con mayor incidencia de cáncer cutáneo en la región latinoamericana (7).

Estudios hospitalarios y series retrospectivas continúan evidenciando la relevancia del carcinoma basocelular como la neoplasia cutánea más diagnosticada en los servicios de dermatología, lo que refuerza la necesidad de fortalecer las estrategias de prevención, diagnóstico precoz y tratamiento oportuno (8).

En los años 2023 y 2024, la literatura reciente confirma que la incidencia del carcinoma basocelular continúa en ascenso, con un crecimiento acumulado estimado entre 150 % y 200 % en comparación con décadas previas, manteniéndose como un problema de salud pública debido a los elevados costos económicos y a la carga asistencial que genera en los sistemas de salud. Este aumento se ve influenciado por factores geográficos, cambios culturales en la

exposición solar, envejecimiento poblacional y diferencias en las estrategias de prevención primaria (9).

En el contexto latinoamericano, y específicamente en el Ecuador, los datos epidemiológicos más recientes evidencian una tendencia creciente sostenida del cáncer de piel desde 2015 hasta la actualidad, con predominio del carcinoma basocelular. Los registros nacionales confirman un incremento progresivo anual en la incidencia, situando al país entre aquellos con mayor crecimiento relativo de esta patología en la región, particularmente en zonas con alta radiación solar (10).

Este comportamiento ascendente, observado de manera continua año tras año, refuerza la necesidad de fortalecer las estrategias de prevención, diagnóstico precoz y tratamiento oportuno, especialmente en áreas de alto riesgo como la región nasal, donde el carcinoma basocelular presenta mayor frecuencia y mayores desafíos reconstructivos.

El presente estudio se orienta a analizar la frecuencia del carcinoma basocelular en el área nasal, así como a identificar sus principales características clínicas y epidemiológicas, y las técnicas reconstructivas empleadas en su manejo quirúrgico.

EL PROBLEMA

1.1. Identificación, Valoración y Planteamiento

1.1.1. Identificación

En el presente estudio se detallarán características del Cáncer Basocelular como: la edad, el sexo, ubicación en área facial, las subunidades estéticas nasales afectadas, la existencia de biopsia previa, el subtipo histopatológico, las variantes clínicas, la realización de biopsia por congelación, el tipo de reconstrucción y si es que se presentó recidiva. Su mayor frecuencia de presentación es en la raza caucásica, sin embargo, existe una incidencia creciente en diferentes lugares del mundo. Su localización más habitual es en la cabeza y en el área nasal, generalmente es consecuencia de la radiación UVB. Se ha demostrado que se está presentando una incidencia creciente en poblaciones más jóvenes. Sus variantes clínicas de presentación son: Nodular, Superficial, Esclerosante, Infiltrante, Quístico y el Fibroepitelioma de Pinkus.

1.1.2. Valoración y planteamiento.

La neoplasia más frecuente del ser humano es el carcinoma basocelular, considerado en la actualidad, a pesar de tratarse de un tumor de baja malignidad, un problema de salud pública debido a su morbilidad. Afecta sobre todo a individuos de fototipo de piel clara I y II, de edad media, con un aumento creciente en la incidencia global en todo el mundo, pero de manera importante y preocupante en personas jóvenes (11).

El carcinoma basocelular se caracteriza por ser localmente invasor, agresivo y destructivo, aunque de crecimiento lento y con muy limitada capacidad de metastatizar. Los tratamientos más eficaces consisten en la extirpación quirúrgica de la lesión, la cirugía micrográfica de Mohs, la electrodesecación o el curetaje. Cuando no es posible instaurar un tratamiento quirúrgico, pueden emplearse alternativas como criocirugía, imiquimod y, en determinados casos, irradiación (12).

A pesar de que el carcinoma basocelular se caracteriza por una baja tasa de mortalidad, esta condición puede llevar a que se le conceda una importancia

clínica limitada; sin embargo, se trata de una neoplasia maligna con alto poder destructivo local, capaz de generar significativa morbilidad estética y funcional, especialmente cuando compromete zonas anatómicas críticas como la región nasal. La localización nasal del carcinoma basocelular reviste especial relevancia debido a la compleja anatomía tridimensional de esta área, su alta exposición solar y su función determinante en la respiración, la fonación y la armonía facial, lo que convierte su manejo en un desafío reconstructivo de alta complejidad (13).

Diversos estudios han demostrado que los pacientes diagnosticados con carcinoma basocelular presentan un riesgo incrementado de desarrollar otros tipos de cáncer, en comparación con la población no afectada, lo que subraya la importancia de un diagnóstico oportuno y un abordaje integral de esta patología. En este contexto, resulta fundamental reconocer tempranamente las lesiones compatibles con carcinoma basocelular, así como identificar los principales factores de riesgo presentes en el entorno local, con el objetivo de instaurar un tratamiento precoz que permita limitar la progresión tumoral, reducir el daño tisular y favorecer la curación temprana del paciente (14).

Cuando el carcinoma basocelular no es tratado de manera oportuna, progresa mediante una invasión local lenta pero persistente, ocasionando destrucción de tejidos blandos, cartílago y, en casos avanzados, estructuras óseas. En la región nasal, esta evolución puede comprometer no solo la estética facial, sino también la función respiratoria, generando alteraciones significativas que impactan negativamente en la calidad de vida del paciente. Las manifestaciones clínicas del carcinoma basocelular dependen del tamaño, la profundidad y el tiempo de evolución de la lesión, así como de su localización anatómica, siendo las lesiones nasales particularmente complejas por la limitada disponibilidad de tejido local para la reconstrucción (15).

La reconstrucción nasal posterior a la resección del carcinoma basocelular representa uno de los mayores retos en cirugía reconstructiva, debido a la necesidad de restaurar simultáneamente la forma, el soporte estructural y la función nasal. La pérdida de subunidades estéticas nasales, la alteración del soporte cartilaginoso y la cicatrización en una zona altamente visible exigen

técnicas quirúrgicas especializadas y un abordaje individualizado. Además, el impacto reconstructivo no se limita al aspecto físico, sino que incluye repercusiones psicológicas, sociales y laborales, dado que las deformidades faciales pueden generar estigmatización, afectación de la autoestima y limitaciones en la interacción social y el desempeño laboral (15).

En este sentido, la ausencia de un tratamiento oportuno y de estrategias reconstructivas adecuadas puede conducir a secuelas funcionales y estéticas permanentes, incrementando la carga asistencial y el impacto socioeconómico de la enfermedad. Por ello, resulta imprescindible profundizar en el análisis del carcinoma basocelular con localización nasal, considerando no solo su comportamiento clínico, sino también la complejidad reconstructiva y el impacto integral que genera en los pacientes, con el fin de fortalecer la toma de decisiones clínicas y mejorar los resultados terapéuticos.

1.2 Formulación

¿Cuál es la frecuencia de Carcinoma Basocelular en área nasal pacientes quirúrgicos Hospital Solca Guayaquil 2022-2024?

2. OBJETIVOS GENERALES Y ESPECÍFICOS

2.1. General

Estimar la frecuencia según la ubicación de subunidades estéticas nasales en pacientes quirúrgicos Hospital Solca Guayaquil 2022-2024.

2.2. Específicos

- Caracterizar según edad y sexo a los pacientes quirúrgicos con diagnóstico de carcinomas basocelular en área nasal.
- Determinar los subtipos histopatológicos de carcinoma basocelular.
- Describir el método de reconstrucción utilizado.

3. MARCO TEÓRICO

3.1. Historia

El primer informe sobre la existencia de CBC se remonta al estudio de los huesos de las antiguas momias egipcias hace más de 4.000 años. En el siglo XIV, se llamaba "noli-me-tangerec", que significa: no quiero que me toques (16).

En 1927, Jacob lo describió como una úlcera facial de crecimiento muy lento con bordes peculiares, que recuerda a la mordedura de un ratón, por lo que se le llama "ulcus rodens". Si no se extrae y no hay ganglios linfáticos afectados, esencialmente no hay cura (17).

El término epitelioma basocelular fue propuesto por el alemán Krompecher en 1903 porque es similar a las células basales de la epidermis; pero en la actualidad, tras la firme defensa de los dermatólogos anglosajones, el carcinoma basocelular (CBC). El término carcinoma de células basales ha sido generalmente aceptado para resaltar el grado de malignidad de este tumor (17).

3.2. La piel

3.2.1. Definición

La piel es el órgano más grande del cuerpo humano y se compone de tres capas principales: epidermis, dermis y tejido subcutáneo. Su función principal es ayudar al cuerpo a producir vitamina D, protegerlo de daños, regular la temperatura corporal, almacenar humedad y protegernos de las altas temperaturas, la radiación ultravioleta, lesiones e infecciones. Asimismo, la radiación de luz del sol o fuentes artificiales ultravioleta pueden causar graves daños en las estructuras oculares (cataratas, daño retiniano), envejecimiento prematuro de la piel y diferentes tipos de cáncer de piel (18).

El sistema de la piel está compuesto por piel, glándulas sudoríparas, uñas, cabello, glándulas sebáceas y músculos pilo erectores, e incluye los pelos y los dientes. En los polos externos del tracto digestivo, el tracto respiratorio y el tracto genitourinario, la membrana mucosa y la piel externa son continuas. La piel es un sistema de órganos complejo que forma una envoltura en la superficie del

embrión. La piel está compuesta por dos capas morfológicas diferentes de dos capas germinales diferentes: ectodermo y mesodermo. La capa superficial o epidermis es un tipo especial de tejido epitelial, derivado del ectodermo superficial. La capa más profunda y gruesa, o dermis, está compuesta por tejido conectivo denso (19).

Epidermis. Inicialmente consta de un solo ectodermo, y sus células proliferan y forman una segunda capa de epitelio escamoso simple, el pericito. Las células de esta capa continúan queratinizándose y son reemplazadas por células producidas en la capa basal (20).

Las células epidérmicas exfoliadas forman parte de la capa de sebo fetal (vérnix caseosa), que es una sustancia blanca que recubre la piel del feto. Sus otros componentes son el sebo de las glándulas sebáceas y el cabello. La función de esta capa grasa fetal es proteger la piel del contacto continuo con el líquido amniótico y, debido a su naturaleza resbaladiza, también contribuye al nacimiento del feto. La capa basal de la epidermis se denomina posteriormente capa germinal porque produce nuevas células que se mueven hacia la superficie. Después de once semanas, las células de esta capa formaron la capa intermedia. Todas las capas de la epidermis adulta existen desde el nacimiento. La renovación de las células epidérmicas dura hasta aproximadamente la semana 21; después de un período de tiempo, la piel periférica desaparece gradualmente y se forma el estrato córneo (20).

La proliferación de células en la capa germinal también forma "brotes" llamados crestas epidérmicas, que se extienden hacia la dermis en desarrollo. Estas crestas se establecen de forma permanente a partir de la decimoséptima semana. La cresta epidérmica produce arrugas en la superficie de las palmas y plantas de los pies (incluidas las huellas dactilares). El tipo de patrón formado está determinado por genes y constituye la base para el uso de huellas dactilares en investigaciones criminales y genética médica (21).

La dermis se deriva del mesodermo debajo de la superficie del ectodermo. La mayor parte de la mesénquima que se diferencia en tejido conectivo proviene de la capa de células somáticas del mesodermo lateral, pero parte de ella proviene

del dermatoma somático. A la undécima semana, las células mesenquimales comenzaron a producir fibras de tejido conectivo, colágeno y elástico. Con la formación de crestas epidérmicas, la dermis sobresale hacia la dermis y constituye la papila dérmica (22).

Además de la contribución del sistema nervioso, el soporte de la dermis proviene íntegramente del mesodermo, que combina fibroblastos y estructuras de soporte vascular. Todas las estructuras de tejidos blandos se originan en el mesodermo. Los tumores cutáneos malignos del ectodermo se denominan inicialmente cánceres: los tumores cutáneos y subcutáneos del mesodermo se denominan sarcomas (23).

En este sentido, las precauciones relacionadas con la exposición solar deben tomarse durante todo el año, no solo en verano cuando la intensidad del sol aumenta el riesgo. Por esta razón, las personas que trabajan al aire libre deben usar ropa ligera, que cubra zonas expuestas y holgada para protegerse del sol.

3.2.2. Diversidad étnica, fenotipo cutáneo y riesgo de cáncer de piel en el Ecuador

Desde el enfoque contemporáneo de la salud pública y las ciencias sociales, el concepto de “raza” biológica ha sido reemplazado por el de autoidentificación étnica, debido a que la evidencia genética demuestra que las diferencias biológicas entre grupos humanos son mínimas. En su lugar, se reconoce que los factores fenotípicos, particularmente el color de la piel y la capacidad de respuesta a la radiación ultravioleta, influyen de manera significativa en el riesgo de desarrollar cáncer cutáneo, incluido el carcinoma basocelular (CBC) (24).

En el Ecuador, la autoidentificación étnica refleja una población diversa, compuesta principalmente por mestizos, indígenas, afroecuatorianos, montubios y una minoría blanca. Esta diversidad se traduce en una amplia gama de fototipos cutáneos, los cuales, combinados con factores ambientales y ocupacionales, condicionan el riesgo diferencial frente a la radiación solar (25).

Población mestiza

La población mestiza, predominante en el Ecuador, presenta una mezcla de ascendencia indígena y europea, lo que se refleja en una variabilidad fenotípica que abarca desde piel clara intermedia hasta trigueña. Dermatológicamente, este grupo se asocia principalmente a fototipos III y IV, los cuales presentan una capacidad moderada de bronceado, pero no están exentos del daño acumulativo por radiación ultravioleta (26).

Diversos estudios han demostrado que, aunque el riesgo de carcinoma basocelular en fototipos intermedios es menor que en pieles claras, la exposición solar crónica y ocupacional, frecuente en contextos urbanos y rurales del Ecuador, incrementa de forma significativa la incidencia de lesiones cutáneas malignas en esta población. Esto explica por qué el grupo mestizo concentra una proporción importante de casos de CBC en el país (27).

Población blanca

La población blanca, aunque minoritaria en el Ecuador, posee características fenotípicas asociadas a fototipos I y II, caracterizados por piel clara o muy clara, baja concentración de melanina y alta susceptibilidad al daño solar. La literatura dermatológica es consistente en señalar que estos fototipos presentan el mayor riesgo de carcinoma basocelular, incluso con exposiciones solares moderadas (28).

La escasa capacidad de protección natural frente a la radiación ultravioleta favorece el daño acumulativo del ADN celular, lo que incrementa la probabilidad de mutaciones carcinogénicas. En este grupo, el CBC suele presentarse a edades más tempranas y con mayor frecuencia en zonas expuestas, como la región nasal y facial (29).

Población indígena

La población indígena del Ecuador está conformada por múltiples pueblos y nacionalidades, con predominio de piel morena clara a morena, correspondiente a fototipos IV y V. Estos fototipos ofrecen mayor protección natural frente a la

radiación ultravioleta; sin embargo, el riesgo de carcinoma basocelular no es inexistente (30).

El factor determinante en este grupo es la exposición solar prolongada asociada a actividades agrícolas y rurales, realizadas generalmente sin medidas adecuadas de fotoprotección. Estudios en poblaciones indígenas de América Latina han evidenciado que la combinación de exposición intensa y acumulativa puede igualar o incluso superar el riesgo observado en poblaciones urbanas de piel más clara (31).

Población afroecuatoriana

La población afroecuatoriana, concentrada principalmente en la provincia de Esmeraldas y el Valle del Chota, presenta piel oscura correspondiente a fototipos V y VI, con alta concentración de melanina. Este factor confiere una protección significativa frente a los efectos carcinogénicos de la radiación ultravioleta, razón por la cual el carcinoma basocelular es menos frecuente en este grupo (32).

No obstante, la literatura señala que, cuando el CBC se presenta en personas de piel oscura, suele diagnosticarse en etapas más avanzadas, debido a la baja percepción de riesgo y a barreras de acceso a servicios especializados de salud dermatológica (32).

Población montubia

La población montubia, característica de la región Costa del Ecuador, presenta piel trigueña a morena, generalmente asociada a fototipos III y IV. Este grupo se caracteriza por una alta participación en actividades rurales y agropecuarias, lo que implica una exposición solar intensa y prolongada desde edades tempranas (33).

Diversos estudios ocupacionales han demostrado que la exposición solar continua, incluso en fototipos intermedios, constituye un factor de riesgo relevante para el desarrollo de carcinoma basocelular, especialmente en áreas anatómicas expuestas como el rostro y la nariz (34). En este contexto, el riesgo en la población montubia es considerado moderado, pero con tendencia creciente.

3.2.3. Radiación solar y carcinogénesis cutánea: fundamentos teóricos

La radiación solar constituye el principal factor ambiental asociado al desarrollo del carcinoma basocelular (CBC), especialmente en zonas anatómicas expuestas de forma permanente como el rostro y, en particular, la región nasal. Desde el punto de vista biológico, la radiación ultravioleta (UV) genera daño acumulativo en el ADN de las células basales de la epidermis, induciendo mutaciones en genes supresores tumorales y vías de señalización celular involucradas en la proliferación y diferenciación epidérmica (35).

La carcinogénesis inducida por radiación solar no responde únicamente a exposiciones intensas aisladas, sino principalmente a una exposición crónica, repetida y acumulativa a lo largo de los años, lo que explica la mayor incidencia del CBC en personas adultas mayores y en individuos con ocupaciones al aire libre (36).

La radiación ultravioleta se divide en UVA (320–400 nm) y UVB (280–320 nm). La radiación UVB posee un mayor potencial mutagénico directo, al inducir la formación de dímeros de pirimidina en el ADN, mientras que la radiación UVA contribuye al estrés oxidativo y al envejecimiento cutáneo, potenciando el daño acumulativo (37).

Horarios solares y variación diaria de la radiación UV

La intensidad de la radiación ultravioleta varía de manera significativa a lo largo del día, alcanzando sus valores máximos cuando el sol se encuentra en su punto más alto en el cielo. La evidencia científica coincide en que las horas comprendidas entre las 10:00 y las 16:00 representan el período de mayor riesgo biológico para la piel, con un pico crítico entre las 11:00 y las 14:00 (38).

Durante este intervalo, los rayos solares inciden de forma más perpendicular sobre la superficie terrestre, lo que incrementa la cantidad de radiación UVB que alcanza la piel. Estudios de dosimetría cutánea han demostrado que una exposición de corta duración durante estas horas puede generar un daño equivalente o superior al de exposiciones más prolongadas en horarios de menor radiación (39).

La repetición diaria de exposiciones solares en horarios críticos, incluso sin provocar quemaduras visibles, favorece la acumulación de mutaciones celulares, lo que incrementa el riesgo de carcinoma basocelular a largo plazo (40).

Vulnerabilidad anatómica de la región nasal

La nariz es una de las estructuras faciales más expuestas a la radiación solar debido a su posición central, prominente y convexa. Esta configuración anatómica favorece una mayor recepción directa de radiación UV, en comparación con otras zonas del rostro que pueden beneficiarse parcialmente de sombra natural o protección indirecta (41).

Además, la superficie nasal recibe radiación reflejada desde el suelo y otras superficies, lo que incrementa la dosis total de radiación absorbida. Este fenómeno es particularmente relevante en entornos urbanos, costeros o rurales con superficies altamente reflectantes (42).

La literatura dermatológica señala que el carcinoma basocelular se localiza con mayor frecuencia en la región nasal, especialmente en el dorso y las alas nasales, lo que refuerza la relación directa entre exposición solar crónica y desarrollo de CBC nasal (43).

Influencia del contexto geográfico y ambiental del Ecuador

El Ecuador, por su ubicación en la línea ecuatorial, presenta niveles de radiación solar elevados durante todo el año, con índices UV extremos que pueden alcanzar valores muy altos incluso en horas tempranas de la mañana. Estudios climatológicos han demostrado que, en regiones ecuatoriales, el período de riesgo solar puede extenderse aproximadamente entre las 09:00 y las 15:00, superando el intervalo considerado peligroso en latitudes más alejadas del ecuador (44).

A esto se suma la influencia de la altitud, especialmente en la región Sierra, donde por cada 1.000 metros de elevación la intensidad de la radiación UV puede incrementarse entre un 10 % y 12 %. Esta condición expone a la población a un mayor riesgo de daño solar acumulativo, incluso en individuos con fototipos intermedios (III y IV) (45).

Exposición ocupacional y CBC nasal

La exposición solar ocupacional constituye un factor determinante en la génesis del carcinoma basocelular nasal. Personas que desempeñan actividades laborales al aire libre, como agricultores, pescadores, comerciantes ambulantes, trabajadores de la construcción y personal de transporte, permanecen expuestas durante las horas de mayor radiación sin medidas adecuadas de fotoprotección (46).

Estudios epidemiológicos han demostrado que la exposición solar crónica durante horarios críticos incrementa significativamente la incidencia de CBC en áreas faciales expuestas, con una clara predilección por la región nasal. Esta asociación se mantiene incluso tras ajustar por fototipo cutáneo, lo que evidencia la importancia del tiempo y horario de exposición como factores independientes de riesgo (47).

Implicaciones en salud pública y prevención

Desde una perspectiva de salud pública, la evidencia actual resalta la importancia de modificar los hábitos de exposición solar, priorizando la reducción del contacto directo con el sol durante las horas de mayor radiación. La adopción de medidas preventivas como el uso de protector solar de amplio espectro, sombreros de ala ancha y barreras físicas ha demostrado reducir de manera significativa la incidencia de cánceres cutáneos no melanoma, incluido el carcinoma basocelular nasal (48).

En países con alta radiación solar como el Ecuador, la educación sanitaria orientada a la identificación de horarios solares peligrosos constituye una estrategia clave para disminuir la carga futura de esta patología (49).

3.3. Carcinoma Basocelular

3.3.1. Definición.

El CBC es el tumor maligno más común en el cáncer de piel. Se le han dado otros nombres, como tumor de células basales, epitelioma de células basales, pero actualmente se prefiere la denominación 'cáncer' para resaltar su naturaleza

maligna. El CBC se deriva de células pluripotentes en el área basal de la epidermis y en el nivel del istmo inferior y de la vaina de la raíz externa del cabello (50).

El carcinoma de células basales es un tumor epitelial maligno que se origina en las células basales de la epidermis y sus apéndices. El tamaño de un tumor puede variar desde unos pocos milímetros hasta unos centímetros de diámetro, si no se trata tiende a invadir el área local y puede ocasionar alteraciones funcionales y estéticas, secundarias a una gran pérdida de tejido. El carcinoma de células basales es el cáncer más común entre todos los diagnosticados en el mundo. Cada año se diagnostican más de 2.000.000 de casos, aunque rara vez hace metástasis y, por lo tanto, rara vez causa la muerte, puede causar una morbilidad significativa (50).

3.3.2. Comportamiento biológico

El carcinoma de células basales es localmente agresivo, que es su mayor riesgo, sin tratamiento, puede invadir tejidos subcutáneos, músculos, huesos e incluso células nerviosas, plano de fusión a través de la anatomía: surco facial nasal y surco auricular posterior; puede invadir más rápido. Rara vez invade los nervios y, cuando ocurre, es más común en los tumores localmente recurrentes de la zona auricular, zona malar y en región periocular. Este último se manifiesta con síntomas neurológicos focales: dolor, parestesia, debilidad y parálisis. El carcinoma de células basales rara vez hace metástasis: si se produce se ubicará en los ganglios linfáticos y los pulmones, que son los sitios en donde ocurren con más frecuencia (50).

3.3.3. Epidemiología

El CBC corresponde a aproximadamente el 70% de todos los cánceres de piel no melanoma (NMSC). La incidencia de CBC también varía según la ubicación geográfica (51).

El carcinoma de células basales es el tipo más común de cáncer de piel, incluidos otros tipos de cáncer, y representa del 75 al 90% de todos los cánceres de piel en los Estados Unidos, y está en aumento (52).

Es el tumor maligno más común, con un estimado de 3,5 millones de casos nuevos en los Estados Unidos cada año. Para diagnosticar estos cánceres de piel de manera temprana, se utiliza la dermatoscopia para observar estructuras que no son visibles a simple vista. Correspondiente a la estructura de CBC visible por dermatoscopia (3Gen LLC, San Juan Capistrano, CA; Heine Optotechnik, Herrsching, Alemania) lleva el nombre de características básicas, que son: "Nidos ovoides y esferoides azul grisáceos (B-OG), árbol -como capilares Vasodilatadores, ruedas / estructuras translúcidas, úlceras no traumáticas y filoides" (53).

Hay muy pocos datos en América Latina, como en otras partes del mundo, donde es casi imposible calcular la incidencia de cáncer de piel porque no es un informe obligatorio, es decir que no está incluido en la mayoría de los países. En el registro de este tipo de cáncer, casi toda la información obtenida corresponde a los datos de los hospitales de referencia, que evaluaron retrospectivamente la incidencia de la enfermedad (53).

En Ecuador, según datos del Registro Nacional de Cáncer en 2014, entre 2006 y 2010 se registraron 1206 casos de cáncer de piel no melanoma, y se señaló que el cáncer de piel fue la principal causa de cáncer en mujeres durante este período. El 18,2% y el segundo 20% de los hombres representan aproximadamente el CBC, que representa dos tercios de todos los cánceres de piel no melanoma, con un promedio de alrededor de 600 casos por año. En los documentos estadísticos de algunos hospitales de Quito reportaron un incremento en el CBC: en el Hospital Dermatológico Gonzalo González reportaron un incremento de 340 CBC en 2009, 403 en 2011 y 355 en 2012. Es más común en mujeres que en hombres; en el Hospital Carlos Andrade Marín se observaron 110 casos en 2012 y 114 casos en 2013. Aunque el número de pacientes en el Primer Hospital es relativamente pequeño, hubo 18 casos en 2010 y también se notificaron 21 casos para el año 2012 (53).

Por lo general, afecta a personas mayores y, según diversos estudios, la edad media se sitúa entre los 50 y los 70 años. Después de los 50 años, el aumento de la incidencia de las mujeres es diferente al de los hombres. Sin embargo, existen otros estudios que muestran un aumento de este tipo de lesiones en

pacientes menores de 40 años, lo que demuestra un comportamiento histológico más agresivo (53).

Las lesiones son más frecuentes en las zonas expuestas del rostro, principalmente en la zona de la nariz. Hay algunos tipos clínicos que no tienen clasificación estándar, por lo que los estudios han realizado diferentes clasificaciones de lesiones. El estándar de referencia para el diagnóstico es el estándar informado en la investigación histopatológica. La histopatología confirma el diagnóstico y permite clasificarlo, definiendo el tratamiento adecuado y su pronóstico. Si no se trata, el carcinoma de células basales puede causar invasión local, lo que puede provocar daño tisular y deterioro de la función y la estética (53).

3.3.4. Etiología y patogenia

El carcinoma de células basales es un tumor epitelial maligno que se origina en las células basales de la epidermis y sus apéndices. En cuanto a su patogenia, se ha reconocido el efecto de la radiación ultravioleta en su desempeño, por lo que ha sido ampliamente aceptado como el determinante más importante de su desarrollo (54).

Se sabe que la exposición a la luz ultravioleta de la banda B (UVB) puede dañar directamente el ácido desoxirribonucleico (ADN) al causar mutaciones en el gen supresor de tumores, mientras que la exposición a la banda ultravioleta A (UVA) puede causar estrés, fotooxidación y generación de oxígeno reactivo. Especies que tienen mutaciones que crean un vínculo potencial entre la luz ultravioleta (UV) y la inmunidad disminuida. Un hecho importante es que la duración y la cantidad de exposición a estas radiaciones son críticas. La exposición a estos rayos muy intensos y de corta duración puede crear un mayor riesgo de carcinoma de células basales. Se cree que cinco quemaduras solares antes de los 18 años aumentan la probabilidad de desarrollar cáncer en la edad adulta en un 50% (54).

Según los informes, cerca del mediodía, la radiación ultravioleta (UVB) más alta de la tierra se puede detectar en las regiones tropicales. Por el contrario, cuando la altitud aumenta, la intensidad de esta radiación aumentará porque producirá

radiación ultravioleta que entra en contacto con la piel la dosis de radiación ha aumentado significativamente. Vivir en áreas rurales tiene una alta correlación con la exposición ocupacional, principalmente porque la inmersión en actividades al aire libre al mediodía es más riesgosa (54).

La sensibilidad de la piel a la radiación ultravioleta, del tipo de luz, puede ser un factor de riesgo para el desarrollo de carcinoma de células basales, especialmente en sujetos de piel de tipo I y II. Sin embargo, muchos estudios han demostrado que la piel tipo III es un grupo de alto riesgo, porque estas personas tendrán una falsa sensación de seguridad ante la UVB, pues sufrirán quemaduras leves a moderadas durante la primera exposición, pero luego sufrirán quemaduras solares. En fototipos de piel morena clara, contrario a sus creencias, este grupo es extremadamente vulnerable porque esta falsa sensación de seguridad los lleva a tomar comportamientos peligrosos al sol, como la exposición prolongada a la luz ultravioleta para buscar "dorados", no usar protector solar y no usar las medidas de barrera física necesarias. (sombreros, gafas, mangas largas, etc.) (54).

Obviamente, es difícil medir el patrón de luz solar en la infancia y la vida, y es propenso a sesgos de memoria. Estos estudios indican que los patrones de exposición a la luz solar en la niñez de las personas susceptibles pueden desempeñar un papel importante en la representación del riesgo de CBC. Se estima que el uso regular de protector solar durante los primeros 18 años de vida puede reducir el riesgo de por vida de cáncer de piel no melanoma en un 78% (54).

3.3.5. Factores de riesgo

Aunque la tasa de mortalidad por CBC no es alta, la enfermedad causa una tasa de morbilidad significativa, lo que supone una carga cada vez mayor para los servicios de salud. Si no se restringe mediante la detección y el tratamiento tempranos, la destrucción y desfiguración del tejido local puede ser enorme y traumática (55).

Además de la exposición a la RUV durante todo el año (35), el número de cánceres de piel no melanoma (CPNM) no solo es un factor de riesgo de

recurrencia, sino también un factor de riesgo de formación de nuevos cánceres. Por lo tanto, los pacientes con CBC son propensos a la recaída de tumores previos y producen nuevos CBC. Los pacientes con MCBC también parecen tener un mayor riesgo de otros tipos de neoplasias malignas (55).

Por otro lado, los estudios sobre algunos agentes quimiopreventivos han demostrado que los retinoides tienen la capacidad de prevenir el desarrollo de cáncer. Es muy importante determinar los factores de riesgo de MCBC; por lo tanto, los pacientes pueden ser identificados como de alto riesgo, seguidos de recurrencia y / o nuevos tumores, y recibir capacitación para revisar su piel con regularidad y consultar a un médico tan pronto como surjan nuevas lesiones cutáneas, que pueden formar otros tumores malignos (55).

En resumen: en diferentes estudios previos se consideran varios factores como factores de riesgo para el desarrollo de MCBC, como la edad, el sexo, el tipo de luz cutánea (I, II), la exposición frecuente al sol y quemaduras solares, daño fotoquímico severo, radioterapia, número de tumores existentes, tamaño del tumor mayor de 1 cm, tumores de tronco, antecedentes familiares de tumores de piel y poca capacidad de reparación del ADN (55).

Se realizaron estudios de factores de riesgo en CBC y CBBC. Informaron el área de nacimiento, antecedentes de CBC, antecedentes de radioterapia, piel anormal debajo del sitio del tumor, tipo histológico y pigmentación que muestran diferencias significativas entre los dos grupos, MCBC aumenta (56).

Además, el uso prolongado de la terapia inmunosupresora puede aumentar el riesgo de tumores. Los pacientes de países tropicales pueden incluso desarrollar múltiples tumores de CPCNP en pacientes con patrones de luz cutánea más altos. Por lo tanto, los pacientes con trasplante de riñón deben comprender el alto riesgo de tumores malignos y deben comprender completamente la prevención y el tratamiento del CPNM (56).

Sin embargo, no podemos descartar otros factores, como la falta de acceso a ejercicios preventivos, servicios de salud y medios de comunicación, es más probable que no utilicen métodos de protección solar, lo que aumenta el riesgo de esta enfermedad (56).

3.3.5.1. Áreas faciales más afectadas

El CBC, se caracteriza por tener una fase inicial de crecimiento vertical, seguido de una diseminación superficial; por esta razón, el cáncer de piel ubicado en áreas de fusión embriológica en cara y cuello tiende a invadir más profundamente y es más difícil de erradicar (57).

Según el riesgo de recidiva tumoral, se distingue el área anatómica y se definen tres áreas:

- • El área de "alto riesgo" (High-Risk) denominada área H, que incluye el área temporal, el dorso nasal, el área paranasal, el área periocular, malar y las áreas anterior y posterior de la oreja; estas áreas anatómicas tienen múltiples fusiones embrionarias y divisiones naturales planas.
- • El área de "Riesgo medio" (Medium-Risk), también conocida como el área M, está formada por las áreas genianas y frontal de la cara, el cuello y el cuero cabelludo.
- • Área de "bajo riesgo" (Low-Risk), denominada área L, compuesta por tronco y extremidades (57).

3.3.6. Morfología del carcinoma basocelular

Nodular.- Es el subtipo más común y representa el 50% de los carcinomas de células basales. Caracterizado por grandes nódulos, basófilos y retracción intersticial, a menudo úlceras en el centro, dejando un borde elevado de telangiectasia, que es útil para el diagnóstico. La melanina puede estar presente en diferentes cantidades, por lo que se pueden observar algunas manchas de pigmento marrón, o la lesión puede ser negra o azul negruzca y puede confundirse con lesiones de melanocitos. Estos tumores pueden alcanzar grandes tamaños y diseminarse profundamente, destruyendo los párpados, el área nasal y auricular (58).

Pigmentado.- Representa el 25% de los carcinomas de células basales. Hay manchas marrones o negras en parte o en toda el área, lo que es difícil de distinguir del melanoma. No hay pigmento en algunas áreas de estos tumores, y

puede ver bordes perlados elevados con telangiectasia, lo que ayuda a distinguir clínicamente este tumor del melanoma (44, 50).

Superficial.- Además de los bordes elevados filamentosos translúcidos, también puede haber una pequeña cantidad de suciedad. Puede haber áreas de regresión espontánea caracterizadas por atrofia e hipopigmentación. El diámetro de la lesión varía de unos pocos milímetros a unos centímetros. Las lesiones pueden confundirse con inflamación benigna, como dermatitis numular y psoriasis. Puede haber diferentes cantidades de pigmento, lo que causa confusión con las lesiones de los melanocitos. El modelo de crecimiento inicial fue principalmente horizontal, con el tiempo, estos tumores pueden volverse profundamente agresivos, con induración, ulceración y formación de nódulos. La diseminación lateral extensa subclínica magnifica una tasa de recurrencia significativamente alta después de la resección de rutina (40).

Morfeiforme o Esclerosante o Infiltrante.- Es la más agresiva de las cinco variantes. El nombre de esta variante de carcinoma de células basales proviene de su similitud con las placas dérmicas (esclerodermia localizada), las lesiones suelen ser duras, de color marfil y cubiertas de telangiectasia. Aunque la lesión se ha comparado con la morfea, no es difícil distinguir las dos. Sin embargo, el cáncer metastásico en ocasiones se diagnostica de forma errónea clínica e histológica como carcinoma de células basales similar a la esclerodermia. El carcinoma morfológico de células basales destaca por su velocidad de propagación y alta tasa de recurrencia clínica después del tratamiento (40).

Quístico.- La degeneración quística del carcinoma basocelular no es clínicamente obvia, por lo que la lesión suele aparecer como carcinoma nodular basocelular. Sin embargo, en algunos casos, se producen cambios quísticos significativos en la histología. El carcinoma de células basales puede ser clínicamente quístico, transparente o de apariencia azul grisácea, y si está dañado, supurará un líquido transparente. Puede confundirse con quistes apocrinos o ecrinos en la zona periorbitaria (40).

Fibroepitelioma de Pinkus.- Es una variante rara que se caracteriza por nódulos duros de color rosa, a menudo ubicados en la zona lumbar, similar a los fibromas, con características histológicas únicas (40).

3.3.7. Histología

Los carcinomas de células basales (CBC) se originan a partir de células germinales pluripotentes localizadas en la capa basal de la epidermis o en las estructuras epiteliales de los apéndices cutáneos. Aunque histológicamente suelen ser tumores indiferenciados, algunos presentan grados variables de diferenciación hacia estructuras como folículos pilosos, glándulas sebáceas o apocrinas, lo que explica su diversidad morfológica. El estroma que rodea estas proliferaciones tumorales puede presentar características mucinosas, edematosas o fibrosas, influyendo en su comportamiento clínico y en la respuesta al tratamiento quirúrgico (59).

Desde el punto de vista histopatológico, el carcinoma basocelular presenta distintos patrones de crecimiento, entre los que se reconocen principalmente los tipos nodular, superficial y morfeiforme. Si bien los tipos superficial y morfeiforme poseen características histológicas bien definidas, las lesiones nodulares pueden mostrar una amplia variedad de patrones microscópicos, lo que dificulta en algunos casos su clasificación y manejo. Esta heterogeneidad histológica se asocia a diferencias en la agresividad local y en la probabilidad de recurrencia tumoral (60).

La forma circunscrita del CBC, especialmente la variedad nodular ulcerada, constituye la presentación más frecuente y se caracteriza por grandes islotes compactos de células basales con empalizada periférica, inmersos en un estroma fibrovascular. Dentro de esta categoría se incluyen subtipos como el sólido, el basoescamoso o metatípico, el adenoideo, el quístico y el pigmentado, cada uno con particularidades morfológicas específicas que pueden simular otras neoplasias cutáneas. Estas variantes mantienen, no obstante, la arquitectura típica del carcinoma basocelular y su patrón de crecimiento localmente invasivo (12,40).

Por otra parte, los patrones de crecimiento difuso, superficial, morfeiforme, infiltrante y micronodular representan formas de mayor complejidad clínica debido a sus bordes mal definidos y a su tendencia a la infiltración profunda. El CBC morfeiforme e infiltrante, en particular, se asocian a extensiones subclínicas que dificultan su completa resección y aumentan el riesgo de daño tisular significativo, especialmente en regiones anatómicas críticas como la nariz. Estas variantes presentan un comportamiento más agresivo, con mayor compromiso funcional y estético, lo que incrementa la complejidad reconstructiva y la probabilidad de secuelas permanentes si no se manejan de forma adecuada (10,41,42).

3.3.8. Diagnóstico

El diagnóstico clínico se basa principalmente en las características clínicas descritas y en el uso de diversos recursos técnicos, especialmente la dermatoscopia. La tecnología incluye el uso de un dermatoscopio, que es un dispositivo portátil que utiliza una lente con un aumento de 10 veces que nos permite observar la estructura del CBC, que es invisible a simple vista, y puede proporcionar un diagnóstico muy alto (60).

El microscopio de lente focal utiliza un microscopio de reflexión compuesto por láseres de baja potencia, que le permite enfocar puntos específicos del tejido para crear imágenes de tejidos con una profundidad de 250 a 350 micrones con una resolución lateral de 0,5 a 1 micrón y 3 hasta 5 micrones de espesor de tejido El seccionamiento permite una "biopsia in vivo" con alta sensibilidad y especificidad. La biopsia de piel antes del tratamiento de tumores malignos puede ver la diversidad y extensión de la histología para una planificación más precisa y un tratamiento definitivo (60).

3.3.9. Tratamiento

Los objetivos principales son: "a) extirpar o destruir todo el tumor; b) preservar la mayor cantidad de tejido sano posible; c) mantener la función d) adecuado efecto estético. La extirpación completa del tumor es el objetivo principal y no debe ignorarse para cumplir con los demás". (61).

Modalidades de tratamiento

Electrocoagulación y curetaje.- Es un tratamiento de primera línea para tumores nodulares con límites claros, de menos de 1 cm de diámetro, confinados a la dermis superior y no en áreas de alto riesgo (61).

Extirpación quirúrgica. - Proporciona control histológico porque puede lograr casi todas las estructuras, condiciones, cicatrización adecuada y efectos cosméticos aceptables, este método se puede utilizar para cualquier tipo o localización de CBC. Es útil cuando hay múltiples lesiones, porque las cicatrices quirúrgicas pueden ser más grandes que cuando se utilizan otros tratamientos. Según la investigación, para CBC primario pequeño el margen recomendado es de 3 a 5 mm, y en caso de recidiva se recomienda de 1,3 a 5 cm (61).

Cirugía micrográfica de Mohs.- Es el método preferido para el control histológico y la conservación de tejidos sanos. El tratamiento preferido para CBC agresivos grandes, características histológicas morfológicas o agresivas, áreas recurrentes de alto riesgo, extensiones perineurales, bordes poco claros, áreas que requieren la máxima preservación de tejido sano y áreas que no se resecan por completo (61).

Radioterapia.- Este es un método que puede preservar el tejido sano y es adecuado para situaciones que requieren una cirugía de reconstrucción a gran escala que puede desfigurar, especialmente en área nasal, el pabellón auricular y el área ocular. Es muy útil para pacientes de edad avanzada que rechazan cualquier procedimiento quirúrgico o se encuentran en malas condiciones físicas. En lesiones de 1 cm o menos, tiene una alta tasa de curación, especialmente cuando se usa en forma fraccionada. La respuesta es menor en tumores de mayor tamaño ubicados en áreas de alto riesgo o en patrones histológicos agresivos. No obstante, debe tenerse en cuenta que el efecto cosmético puede empeorar con el tiempo, por lo que no es recomendable para jóvenes (61).

Criocirugía.-. Se necesitan 2 ciclos de congelación-descongelación para alcanzar una temperatura de -50ºC, excepto en los casos en los que solo se requiere un ciclo en la superficie, y en todos los casos, se debe considerar dejar la piel "significativamente sana" para compensar el crecimiento subclínico. En

casos más complejos, puede ser necesaria una biopsia preoperatoria para determinar el tipo histológico y el alcance, y para evaluar la tasa de éxito del tratamiento después del tratamiento. Para los tumores de menos de 1 cm, la tasa de curación promedio es tan alta como del 97% y la tasa de recurrencia es muy alta en los tumores más grandes. Esta es una buena opción para pacientes que no pueden recibir otros tratamientos, tomar anticoagulantes o usar marcapasos debido a problemas de salud. Esta es una técnica que depende del médico y, por lo tanto, requiere experiencia y equipo suficiente (61).

Láseres.- El láser de CO2 ha mostrado resultados exitosos en el tratamiento del CBC. Puede cortar el tumor sin dañar la muestra. También puede coagular el área, sellar los vasos linfáticos e incluso eliminar el cartílago o el hueso cuando están dañados. Cicatrización rápida y bajo riesgo de infección, debido a que se esteriliza durante el corte, es muy adecuado para pacientes con anticoagulantes o marcapasos, pero la desventaja es que el costo es alto (61).

Terapia fotodinámica.- Consiste en aplicar un fotosensibilizador intravenoso, localizado o intralesional y una fuente de luz que lo activa y posteriormente provoca la necrosis del tumor. El tumor lo captura de forma selectiva, por lo que se salva el tejido sano. El proceso es un poco doloroso, pero las cicatrices restantes suelen ser pequeñas. El problema es la penetración, por eso se suele utilizar en zonas superficiales, porque en los nódulos requiere múltiples tratamientos y tiene una alta tasa de recurrencia. Como método aún en desarrollo, sin duda mejorará con el tiempo (62).

Modificadores de la respuesta inmune. - El papel del imiquimod es estimular la producción de interferón alfa, factor de necrosis tumoral alfa y una variedad de citocinas, lo que da como resultado la destrucción selectiva de los tejidos tumorales. Se usa tópicamente a una tasa del 5% y muestra una alta tasa de curación en el CB superficial y una baja tasa de curación en los nódulos (62).

Aunque no se ha llegado a un acuerdo final sobre su eficacia, se han propuesto otra serie de procedimientos, pero no se ha llegado a un acuerdo final sobre su eficacia: interferón, tratamiento o retinoides. Un metaanálisis ha determinado que la primera opción de tratamiento es la cirugía, pero, aunque pocos estudios han

comparado técnicas para el tratamiento del carcinoma basocelular, la radioterapia resultó ser el segundo método con menor tasa de recurrencia (62).

La elección del tratamiento debe basarse en el tipo, la ubicación y las características histológicas, así como en la edad y la salud del paciente. Además, hay que tener en cuenta que el carcinoma de células basales se ve especialmente en pacientes de edad avanzada. Estos pacientes tienen comorbilidades y múltiples tratamientos farmacológicos, por lo que no son atractivos para los anestesiólogos y cirujanos". Estas lesiones ocurren principalmente en el polo cefálico que requiere preservación de tejido para mantener la función de la zona, o lesiones extensas que requieren procedimientos radicales en el caso de tratamiento quirúrgico (62).

3.4. Reconstrucción nasal

3.4.1. Definición

A lo largo de la historia, la reconstrucción del área nasal comenzó con un enfoque en la reparación de los defectos de la piel. Para ello se han diseñado varios colgajos, de los cuales los más útiles y representativos son los colgajos de la piel entre la parte interna de las cejas o los colgajos frontales pediculados, que fueron descritos ya en el siglo VIII. BC. Tagliacozzi o método italiano, es un colgajo de piel en dos etapas en la parte interna del brazo descrito en el siglo XVI (63).

En el siglo XIX se evidenciaron algunas complicaciones: al no existir un revestimiento interno, la reconstrucción exclusiva del revestimiento cutáneo provocó la retracción de la gran cicatriz de la piel reconstruida, así como una congestión nasal severa, que afectó su función. Luego, se comenzó a usar injertos y colgajos de piel completa, libres para simular la cobertura intranasal o la mucosa nasal. En el siglo XX, la gente cree que es necesario proporcionar un esqueleto o estructura rígida para dar forma al tejido nasal reconstruido (63).

Para la reconstrucción nasal, ya sea completa o subcompleta, en primer lugar, se debe lograr una cobertura intranasal estable y bien vascularizada, solo después de 3 semanas habrá suficiente epitelio intranasal, lo que garantiza

buenos resultados en las dos etapas de reconstrucción de la estructura ósea, soporte y tejido cutáneo nasal (63).

La evolución de estos nuevos conceptos ha creado increíbles colgajos locales y regionales para cubrir la piel, siempre con resultados funcionales satisfactorios (tiempo de operación corto, menos sangrado y buena actividad del colgajo) y de alta calidad, la piel ya no es el límite de la final del resultado estético (63).

Como se mencionó anteriormente, siempre que el esqueleto de soporte nasal no esté dañado, se ha llegado a un consenso para usar 15 mm como límite entre el uso de colgajos nasales y el uso de colgajos de lóbulo frontal como colgajo preferido y su mucosa (63).

3.4.2. Consideraciones anatómicas

La estructura anatómica que constituye la zona nasal se puede considerar de dos formas, una está cubierta y la otra es cúpula. La calidad y adherencia de la primera capa de cobertura cutánea a los tejidos subyacentes dependió del área de la nariz, el sexo, la edad y la raza, y se observó una menor adherencia en el área de la raíz nasal y el domo óseo. De hecho, es en la punta de la nariz, donde hay mayor cumplimiento. Y la cobertura intranasal corresponde a la zona mucosa (64).

El segundo es la cúpula formada por la estructura ósea a su vez, que está compuesta por sus propios huesos, el proceso ascendente del maxilar, la parte del cartílago, y también el cartílago lateral, el cartílago pterigoideo. En casi un tercio, observamos la pirámide del hueso nasal, el tercio medio es el cartílago lateral y el tercio distal es el cartílago pterigoideo. Todos ellos constituyen la estructura anatómica de la nariz, añadimos también estructuras musculares como músculos piramidales, músculos transnasales, dilatadores o depresores septales, y otros tejidos como pericondrio, vasos sanguíneos o nervios (64).

3.4.2.1. Unidades estéticas faciales

La región facial se puede dividir en 14 unidades estéticas: frontal, malar izquierda y derecha, nasal, párpados izquierdo y derecho, auricular izquierda y derecha, labio superior, labio inferior, mentón y cuello. Algunas unidades estéticas

importantes pueden, a su vez, dividirse en áreas más pequeñas, llamadas subunidades estéticas. Estas áreas están separadas por restricciones menos discretas y se basan en el hecho de que la superficie facial describe protuberancias y valles, formando áreas convexas y cóncavas, lo que permite diferentes reflejos de la luz, se identifica los límites de las subunidades observando los contornos y reflejos de luces y sombras (65).

Aunque las unidades y subunidades estéticas reconocidas de la cara se basan en el trabajo original de Gonzales-Ulloa, se han propuesto algunas modificaciones para clasificar cada unidad de la cara en una subunidad específica (65).

1. Unidad frente o frontal

La unidad de la frente y la línea del cabello están hacia arriba y hacia afuera, con el párpado superior y la raíz de la nariz (en el medio de la sutura frontal nasal) hacia abajo y hacia adentro, y hacia abajo y hacia afuera con la línea imaginaria que conecta el borde orbital externo con el templo. Hay 5 subunidades: cejas, centro y lateral. Dos líneas verticales imaginarias separan la subunidad central convexa de la subunidad del lado cóncavo (65).

2. Unidad párpado superior

El párpado superior se conecta con las cejas hacia arriba, se conecta con las subunidades del canto en ambos lados y se conecta con la fisura palpebral hacia abajo (65).

3. Unidad párpado inferior

El párpado inferior está adyacente a la fisura del párpado hacia arriba, conectado a la subunidad del canto a ambos lados y conectado a la subunidad suborbital de la mejilla hacia abajo (65).

4. Unidad mejilla o malar

Las mejillas hacia arriba se encuentran con el párpado inferior y el borde superior del arco cigomático, hacia afuera hasta la oreja frontal o los pliegues de la

aurícula, hacia abajo a lo largo de la línea mandibular y hacia adentro hasta los pliegues nasolabiales, pliegues de la raíz del labio y márgenes labio-mandibular (o del párpado). Hay cuatro subunidades: pómulo, adenoma parotídeo o lateral, infraorbitario o medial y bucal. Una línea imaginaria que conecta el borde lateral de la órbita y la comisura oral separa las subunidades infraorbitaria o medial de los pómulos y las subunidades bucales. Las subunidades vestibular y lateral están separadas por una línea imaginaria que conecta el borde inferior del arco cigomático con la línea mandibular que pasa por el borde frontal del músculo masetero (22).

5. Unidad nasal

La unidad nasal bordea la raíz de la nariz hacia arriba, bordea las mejillas (surco prenasal o surco facial nasal) hacia afuera y bordea el labio superior (surco del ala y columela) hacia abajo. Hay 9 subunidades clínicamente significativas en el complejo, que incluyen: paredes traseras, laterales izquierda y derecha, puntas, paredes de las alas izquierda y derecha, bases de las alas izquierda y derecha y columela (22).

6. Unidad labio superior

El labio superior bordea el surco del ala y la columela hacia arriba, bordea los pliegues del labio frontal lateralmente y bordea el interlip o hendidura de la mejilla hacia abajo. Hay cuatro subunidades: mucosa o bermellón, filtro o surco hiponasal y parte lateral. Las subunidades laterales consisten en bordes bermellón (línea blanco o líneas de piel) y columnas de filtro, que incluyen pequeños triángulos en la piel de la nariz y las mejillas que rodean la base del ala. El bermellón tiene sus ganglios laterales y tubérculo central. La subunidad del filtro o surco subnasal tiene un significado estético importante debido a su forma, longitud y profundidad (15).

7. Unidad labio inferior

El labio inferior está restringido hacia arriba por la hendidura entre los labios o la mejilla, lateralmente restringido por el labio y los pliegues mandibulares y hacia abajo restringido por los pliegues del labio (o mentón). Hay 2 subunidades:

mucosa o bermellón y central. El borde escarlata (línea blanca) delimita las dos subunidades (18).

8. Unidad mentoniana o mental

La unidad del mentón comienza hacia arriba en el labio del mentón o el mentón del labio, formando un borde curvo hacia ambos lados y termina en el pliegue submentoniano, como si se cruzara con la línea mandibular (14).

9. Unidad auricular

La unidad auricular comprende las orejas derecha e izquierda que han sido además clasificadas en 5 subunidades: reborde helicoidal o hélix, antehélix, fosa triangular, concha, y lóbulo. El reborde cartilaginoso separa la subunidad hélix de la subunidad lóbulo, en que falta el cartílago. El antehélix incluye los pilares anterior y posterior que rodean la fosa triangular. El trago, antitrago, cimba y la concha de la oreja están dentro de la subunidad concha (10).

10. Unidad cuello

El cuello o unidad cervical se encuentra debajo de la línea mandibular, alrededor de toda la circunferencia del cuello y termina en la superficie superior de las puntas del esternón y la clavícula (15).

3.4.3. Subunidades estéticas nasales

Después de que González Ulloa describiera las unidades faciales en 1956, Burget y Menick introdujeron el concepto de subunidades nasales en 1985. Se definen nueve subunidades, creadas por el relieve de la nariz y las sombras resultantes: dorso, punta, columela, dos alas, dos paredes laterales y dos triángulos suaves. Cuando la cicatriz se encuentra en el límite entre las subunidades, la cicatriz no es obvia. Según Burget, si los defectos representan más del 50% de una subunidad, es mejor eliminarlos todos y reconstruir la subunidad completa (16).

Para las cicatrices ubicadas en el área límite, la reconstrucción de la subunidad necesita utilizar la contracción de la cicatriz para proyectar las subunidades

reconstruidas en el caso de las subunidades convexas. Por otro lado, para las subunidades empotradas, como la pared lateral de la nariz, el principio de las subunidades no se aplicará de forma eficaz (17).

La mayor desventaja de la resección extendida a las subunidades es el aumento del número de colgajos necesarios para la reconstrucción, lo que aumenta la incidencia de sitios donantes. Algunos autores prefieren la cirugía de borde para asegurar la reconstrucción de tejido cutáneo de textura y color similar a la zona nasal, sin cambiar la altura de la zona nasal, y valoran objetivamente los efectos estéticos (contorno de la nariz, simetría nasal) (19).

Hay que valorar una serie de factores que desaconsejan aplicar los principios de las subunidades:

- *Tono de piel:* Fitzpatrick tipo I y II son pacientes de piel clara, suelen presentar cicatrices poco pigmentadas y menos evidentes, por lo que la incisión puede localizarse en la subunidad.

- *Textura:* Las áreas de piel muy sebáceas o pequeñas deben reconstruirse con piel de características similares, generalmente piel adyacente, lo que puede significar que la cicatriz abarca subunidades.

- *Contorno:* La combinación de nariz y mejillas es difícil de reproducir, por lo que, siempre que sea posible, lo mejor es conservarla y reconstruir la parte extirpada de la subunidad. En cuanto a la combinación de la pared lateral y el respaldo, el cumplimiento de las reglas de las subunidades dependerá de la suavidad o inclinación del ángulo entre las subunidades.

- *Lesiones actínicas*: en pacientes con lesiones actínicas significativas, los límites entre subunidades no son obvios, por lo que no es necesario colocar cicatrices en sus límites (19).

Teniendo en cuenta las distintas necesidades y planteamiento de reconstrucción de los defectos nasales, tenemos la siguiente clasificación:

- Defectos mayores

- Defectos de todo el espesor. Defectos del forro interno. Defectos de cobertura.
- Defectos de soporte.
- Defectos menores de ala o columnela.
- Estenosis de la nariz.
- Otras situaciones como rinofima o quiste dermoide (19).

3.4.4. Cobertura cutánea en defectos

3.4.4.1. Injertos

Injertos cutáneos simples

Algunos injertos de tejido cutáneo tienen una aplicación limitada en la reparación nasal debido a su alta capacidad de retracción. Esta situación puede provocar deformidades estructurales de la nariz, y es muy evidente y mal tolerado en esa zona. Estas condiciones, combinadas con el pequeño tamaño requerido para la cobertura, han hecho que los injertos de espesor total sean ampliamente utilizados, ya sea de la región anterior, supraclavicular o posterior. Para respetar siempre el principio de unidad estética de la nariz (20).

Injertos compuestos

Se utiliza para reconstruir defectos de espesor total de la columela, el ala y la punta de la nariz. El injerto compuesto se toma del área de la aurícula, especialmente de la parte anterior superior de la espiral, que incluye un injerto ideal de cartílago-piel, con la menor incidencia en el sitio donante. El origen del injerto cartílago-mucosa dependerá del grosor y forma de la zona a reconstruir, es muy necesario utilizar el injerto de raíz en espiral y su borde u oreja en la zona interna (22).

3.4.4.2. Colgajos

Colgajos locales en punta nasal

Colgajo dorso nasal de Reiger.

También se llama colgajo de Gillies modificado o colgajo seminusal. Esto se basa en el principio de avance V-Y del área entre cejas, por lo que puede considerarse como un colgajo entre cejas expandido. Esto permite cubrir la punta de la nariz, así como las lesiones en la parte posterior de la nariz. Además del plano periostio, el diseño y plano de corte del colgajo va desde la piel hasta el músculo (25).

Permite un ajuste preciso de la resección de la oreja del perro realizada en el otro lado del borde del colgajo. El descenso del colgajo y la parte superior de la zona de la ceja permiten el cierre directo. Complicaciones como la formación de canto interno iatrogénico o la contracción de la zona alar nasal por escaso movimiento rotacional han llevado a varios autores a utilizar el doble en el caso de pequeños defectos. Colgajo foliar o colgajo mediofrontal con defecto grande y profundo (28).

Colgajo axial frontonasal

La válvula nasal frontal axial descrita por Marchac en 1970 es una variante de la válvula descrita por Rieger. La diferencia es que el colgajo está vascularizado axialmente en lugar de aleatorizado como el colgajo de Rieger. Su formación de vasos sanguíneos tiene lugar en los vasos sanguíneos que aparecen cerca del canto interno (la rama de la arteria angular). Esta situación aumenta la incidencia de colgajos y se puede ajustar fácilmente incluso cuando la punta de la nariz está defectuosa (30).

Colgajo de rintala.

El colgajo de Rintala permite que la unidad dorsal extendida avance directamente hacia abajo, también hacia la zona glabelar. Como el colgajo de Reiger, éste tiene su indicación en el defecto de la punta de la nariz. En comparación con

Reiger, el pedículo es mejor, que es una condición lateral que elimina el defecto causado por el colgajo frontal de la oreja del perro en el exterior (31).

Colgajos bilobulados

Se utiliza para pérdidas de tejido pequeñas y moderadas. Es muy útil cuando se reconstruye la punta de la nariz utilizando este tipo de técnica de colgajo lateral nasal, es decir, la parte lateral de la nariz y el segundo lóbulo dorsal más estrecho y largo, permitiendo que el primero se cierre también a nivel de la nariz dorsal proximal. como suturas directas. Los colgajos de dos valvas también se pueden utilizar como una buena opción para la reconstrucción de la pared lateral (31).

Colgajos de transposición simple.

Se trata de un colgajo en forma de diamante, también llamado colgajo Banner. Este colgajo está diseñado para cubrir la pared lateral del área nasal diseñando un colgajo en la piel suelta detrás de la base de la nariz, que puede cerrar directamente la cavidad nasal (32).

Otra zona de ubicación donde se utiliza es la zona nasolabial, la parte inferior del alar superior y el borde de la nariz. En este caso, use el exceso de piel suelta en la parte exterior superior de la nariz. Sin embargo, estos colgajos tienen limitaciones, están determinadas por la cantidad de tejido y dependen del tamaño y la ubicación de la lesión. Otra opción es utilizar solapas de transposición simples (Banner) o las denominadas solapas de números pequeños, que se utilizan debido a las características de las solapas en forma de rombo. Este tipo de colgajos de translocación de piel y tejido subcutáneo no son adecuados para reparar pequeños defectos en la piel dura, dura y gruesa de la punta o ala de la nariz, por lo que son adecuados para la zona nasal y piel flácida. Permitirá el cierre directo de la piel Zona donante del colgajo (33).

Colgajo medio frontal

Situada en la parte delantera media longitudinal. La base de su colgajo se ubica a nivel de la zona de la ceja, según la elección de uno o ambos lados, respetando el enrojecimiento basado en las dos arterias supratrocleares y la arteria supraorbitaria izquierda o derecha. La dirección suele ser desde la dirección

longitudinal de la cola hasta la dirección longitudinal de la cabeza, pero puede variar, por ejemplo, si el área de la frente del paciente es pequeña, puede inclinarse por encima de las cejas o incluso orientarse horizontalmente (34).

La capa del colgajo debe incluir la piel, las células subcutáneas y los músculos frontales, pero no el periostio. La parte más alejada del colgajo se adelgaza hasta el plano de la dermis para permitir un mejor aplanamiento y mejores resultados en la zona receptora (40).

El defecto de la nariz está diseñado en un molde que se aplica directamente al área del defecto. El yeso se traza en el área media superior de la frente y tiene un pedículo al nivel del área glabelar, la pendiente derecha o izquierda, o ambas. De esta forma, la nutrición vascular proviene de la arteria supratroclear y la arteria supraorbitaria. El colgajo se eleva a lo largo del plano del periostio incluyendo el músculo frontal, se rota 180 ° y se sutura al área del defecto, siempre suturando primero el área donante, de lo contrario se realizará el trasplante. Después de dos semanas o quince días, se modifica a nivel de las regiones donante y receptora (41).

En la actualidad es muy utilizado el colgajo vertical paramediano, que se pedicula a nivel de la arteria troclear superior, su recorrido lo convierte en un colgajo seguro sin preocuparse por la necrosis, incluso sin verificación de sonda Doppler. El uso debe ser obligatorio (22).

La arteria troclear superior sale de la órbita en su ángulo medial superior, unos dos centímetros fuera de la línea media. Continúa hasta la superficie del músculo corrugador de la ceja, por debajo del músculo orbicularis oculi, a la altura de la ceja, lo atraviesa posicionándose en un plano menos profundo, entre el tejido subcutáneo y el músculo frontal. También se destaca que la arteria angular aporta vitalidad al colgajo. Se puede dibujar verticalmente en la línea paramedial para obtener una cicatriz menos obvia; en la base, el pedículo vascular se dirige hacia el canto interno a lo largo de una línea oblicua (44).

Este tipo de colgajo (lóbulo frontal medio) se realiza siempre en dos etapas. El primero se realiza bajo anestesia general. Una vez que se retira el área del defecto, se diseña una plantilla para permitir que el defecto nasal tridimensional

se transfiera al sitio donante del lóbulo frontal. Se debe evaluar el defecto real y eliminar los cambios de cicatriz que puedan hacer que el tamaño del área del defecto se subestime. Una técnica consiste en dibujar el lado sano, por lo que una vez obtenida la plantilla 3D de la zona, se aplana para convertirla en un defecto 2D, que se puede mover a la zona frontal plana (44).

La plantilla se centra en el recorrido de la arteria en la polea, evitando no incluir la parte más alta del cabello en su diseño. Se diseña el perfil de la plantilla, tras lo cual se inicia la incisión dentro de la línea, evitando moldear colgajos más grandes de lo necesario. En la mayoría de los casos se permite el cierre directo del área frontal, aunque no se permita, el defecto nasal primario siempre debe tener prioridad sobre el área del defecto secundario del área frontal (44).

Es importante que el tamaño del colgajo sea similar al tamaño del defecto, porque si es más grande creará un bulto que hará desaparecer los bordes del hueso subyacente, en cambio, si es más pequeño, se hundirá. Se puede utilizar una gasa abierta que simule el arco de rotación para verificar que las longitudes de los pedículos sean similares. Está ubicado en el punto de pivote debajo de la cresta supraorbitaria. No se recomienda posponer la reposición del colgajo hasta la segunda vez, porque la retracción que se produzca deteriorará mucho el efecto estético final. Los hábitos de fumar no son una excusa o una instrucción para retrasar los colgajos (44).

En defectos unilaterales, es mejor utilizar el colgajo pedicular contralateral para evitar dañar la visión del paciente y reducir la posibilidad de compresión del área del pedículo. La solapa de la derecha gira en el sentido de las agujas del reloj, la solapa de la izquierda gira en sentido contrario a las agujas del reloj.

En caso de que el tamaño no sea suficiente del colgajo, hay dos opciones:

1. Coloque la plantilla en el costado del pedículo para evitar que el cabello se mezcle con el colgajo de piel y convierta la isla de piel en un colgajo de piel vascularizado ramificado.

2. Aumentar la longitud del pedículo y guiarlo hacia abajo del borde supraorbitario, o hacia arriba para incluir parte del cabello, no más de un punto o 1,5 cm, y luego depilarlo más tarde.

Primero tira hacia abajo el colgajo de arriba hacia abajo, comenzando desde un plano menos profundo (aponeurosis subcutánea o subglacial) hasta unos 2 cm por encima de las cejas, donde debe ser más profundo para proteger el pedículo (subperióstico, incluido el músculo corrugador), (cejas dentro el grosor de la solapa). En la región interna de la región de la ceja, la anchura del pedículo puede y debe reducirse a 1,5 cm, permitiendo el cierre de borde a borde de la región donante, mejorando así la vascularización del colgajo (50).

En cuanto al cierre de la zona donante, suele realizarse directamente tras una amplia separación lateral del plano inferior del músculo. Si es necesario, se debe realizar una galeotomía vertical. En algunos casos, puede que no sea posible cerrar el área superior directamente y elegir una curación secundaria, seguida de un tratamiento, siempre que el periostio no esté dañado. La granulación del tejido comienza en tres semanas, produce la contracción de la herida y se completa en siete a diez semanas.

No se recomienda colocar un injerto de piel completo, porque el efecto estético será peor que el cierre por segunda intención. Siempre que se respete un centímetro de aponeurosis en las cejas, y no se dañen los vasos sanguíneos del plano subcutáneo, se puede reducir el grosor del colgajo, eliminando los músculos de la frente e incluso algunos tejidos subcutáneos (51).

El tamaño y la posición de cualquier apósito que cubra y envuelva el área del pedículo no deben afectar en absoluto el flujo de los vasos sanguíneos. Si ocurre tal daño vascular, la complicación más común además del edema es la congestión venosa. La aplicación de injertos de piel entera sobre tejidos con sangre es opcional. Después de tres semanas, se cortó el pedículo con anestesia local. La parte superior se suelta y nunca supera la mitad de la parte del colgajo para obtener resultados suficientemente buenos con un buen adelgazamiento y contorneado de esta zona (53).

Solo se restaura el pedículo del colgajo a su posición original para reposicionar la zona interna de las cejas para evitar asimetrías. A veces es necesario quitar un triángulo superior, como el triángulo de Burow, para compensar la base del pedículo y tirar para restaurar las cejas a su posición original. En el pedículo de 5 cm donde no se transporta una parte de las cejas, no es necesario reponerlo para mantener la distancia entre las cejas. Se descarta el resto del pedículo por encima de las cejas. Después de la extracción del pedículo, cualquier plan quirúrgico destinado a mejorar la apariencia estética debe posponerse durante al menos cuatro meses para garantizar una revascularización completa.

De acuerdo con la sugerencia de BURGET, se puede agregar un tercer tiempo entre la inserción del colgajo y el pedículo, se recomienda que el colgajo esté casi completamente desengrasado en el medio, para mantener siempre el lecho de unión entre la parte más descendente y el pedículo. Las indicaciones son: la colocación o reposicionamiento de injertos de cartílago, la existencia de hábitos o enfermedades que afecten a la primera etapa del desengrasado, como fumadores, diabetes tipo 2, aterosclerosis avanzada (54).

A veces, todo el proceso se puede completar de una vez. Los nódulos y pedículos se eliminan a través del área entre las cejas. Sin embargo, existen dos desventajas: el pedículo puede estar comprimido y la raíz nasal puede estar inflamada. De hecho, no se recomienda realizar el medio solapa frontal en una sola operación. En las primeras complicaciones tenemos edema, hematoma y congestión venosa según la frecuencia. Las secuelas tardías importantes son los contornos de la nariz deformados y los colgajos cutáneos elevados. La necrosis completa debido a un diseño deficiente del colgajo o una torsión excesiva del pedículo es rara.

En las complicaciones, ya sea un colgajo de piel vascularizado de rama o una zona más distal utilizada para reconstruir la columela, la necrosis es más común, pero también es local, especialmente en fumadores, enfermedades sistémicas y desgrasado excesivo por vascularización. La característica principal del colgajo del lóbulo frontal es que la cantidad y calidad del tejido que aporta es muy grande, y es muy similar a la nariz en color y textura, es decir, es muy fiable y se puede adelgazar el colgajo. Una de sus deficiencias es la necesidad de un segundo

tiempo de operación, la posibilidad de trasplante o curación a través de la segunda intención del sitio donante y la formación de una cicatriz clara, y la posibilidad de transferir cabello de la cabeza a la nariz. o cuero cabelludo La diferencia en el grosor del tejido entre el ala y la nariz afecta la estética final, lo que puede llevar al descontento del paciente (55).

El paciente debe ser consciente de la posible área de resección a gran escala de tejido sano que puede reconstruir la subunidad completa y luego marcar la cicatriz en el área de tejido sano del área del lóbulo frontal. Son muchas las deficiencias en el uso de un dilatador para favorecer el cierre de la zona donante, como añadir otra acción quirúrgica, tiempo de espera incómodo para el paciente, que puede provocar cambios en la estructura cutánea de la zona o de la zona de la frente, implicando la pérdida de la piel para convertirse en nariz. Las características del área ideal reconstruida. Otro aspecto es que durante el postoperatorio puede producirse una invaginación impredecible, que puede empeorar el efecto estético final obtenido inicialmente (56).

Colgajo nasogeniano

Este colgajo está representado en la reconstrucción de la pared lateral, las alas y la punta de la nariz. También se puede utilizar para la cobertura de la mucosa interna, como colgajos con bisagras, si el extremo distal se pliega sobre sí mismo, obviamente para la cobertura externa e interna (57).

Es un colgajo axial definido con un pedículo en la rama musculocutánea de la arteria angular que pasa a través del músculo elevador del labio, que puede diseñarse para tener un pedículo superior, inferior o incluso en isla. Asimismo, se puede realizar en una o dos etapas quirúrgicas (58).

Cuando tengamos un colgajo de pedículo superior permitirá la reconstrucción del defecto de la pared lateral dentro del tiempo de la operación, aunque su principal indicación es la reconstrucción completa de la zona alar, combinada con un injerto libre de cartílago. Aunque casi no hay cartílago en el área alar, cualquier reconstrucción de un defecto de espesor total debe incluir un soporte o estructura para evitar que la reconstrucción de tejidos blandos colapse durante la

contención y colocación del colgajo. Suele realizarse en dos etapas de la cirugía, ambas bajo anestesia local (59).

El diseño se basa en una plantilla tomada del lado sano, que puede calcular defectos reales y convertir defectos 3D en defectos 2D. La plantilla se encuentra directamente encima del pliegue nasolabial. Para pacientes jóvenes, se recomienda intervenir bajo anestesia general, donde el surco no es muy obvio, y se recomienda dibujarlo con el paciente sonriendo antes de la inducción de la anestesia. Se recomienda expandir ligeramente el colgajo en aproximadamente 1 mm para compensar futuras retracciones, lo que le dará un aspecto nodular característico (60).

La distancia del molde a la brida debe ser tal que permita un punto de pivote o una rotación de 150 ° sin ningún esfuerzo. Se inicia en la piel y afecta a toda la circunferencia, quedando el pedículo en el tejido subepitelial. La parte más alejada de la aleta se adelgaza para adaptarse al grosor del lecho del receptor. Se obtiene un injerto libre de cartílago de la cubierta de la oreja o del tabique nasal, recortado aproximadamente 2 mm más pequeño que la subunidad del ala, adelgazado a 1 mm y moldeado para adaptarse a la forma del ala de la nariz. El área donante se sellará directamente y los tejidos circundantes se separarán ampliamente (61).

Después de 15 días o 3 semanas, se retira el pedículo para eliminar el óvalo cutáneo en la zona donante, lo que permitirá nuevamente el cierre de borde a borde. El colgajo se levanta desde el punto de inserción más externo en el área del ala y se desengrasa y recorta según sea necesario para cubrir el defecto. Las modificaciones necesarias se retrasan al menos 4 meses. Generalmente se trata de pequeñas intervenciones de anestesia local, que tienen como objetivo reproducir las arrugas del ala de la nariz, en la reconstrucción que afecta al ala de la nariz y unos milímetros de la pared lateral, o adelgazar el borde libre excesivamente grueso, para mejorar la belleza final y provocar la satisfacción del paciente y mejorar su autoestima (62).

En el caso de pacientes masculinos que utilizan colgajos de piel largos, la desventaja es que los pelos permanecen en la parte más alejada de los colgajos

de piel. El uso de un colgajo de isla pediculado en el tejido subcutáneo y la formación de un túnel a través de la piel circundante permite una incisión más pequeña para ahorrar tiempo de la segunda operación, pero puede complicarse y causar necrosis debido a la presión sobre el vaso sanguíneo (63).

4. MÉTODOS

4.1. Justificación de la elección del método

Nivel de investigación: Descriptivo

Tipo de investigación: Observacional, retrospectivo, analítico.

4.2. Diseño de la investigación

Estudio de prevalencia o de corte transversal.

4.2.1. Criterios y procedimientos de selección de la muestra o participantes del estudio

La población en estudio se constituyó por pacientes intervenidos en quirófano, con diagnóstico previo de Carcinoma Basocelular en área nasal Hospital Solca 1 de enero 2022 al 31 de diciembre 2024.

Cuadro 1. *Población*

POBLACIÓN	
AÑO	**PACIENTES**
2022 - 2024	209
Total	209

Fuente: Historia Clínica

Muestra: 103 pacientes

Criterios de inclusión:

- Pacientes que tengan lesiones con biopsia previa de carcinoma basocelular, que fueron intervenidos quirúrgicamente para exéresis de esta, que cuenten con biopsia por congelación trasquirúrgica, reporte de bordes lesionales, y que la reconstrucción se realizó en dicho procedimiento.

Criterios de exclusión:

- No contar con resultado de biopsia en historia clínica,
- Pacientes que no tengan reporte de biopsia por congelación,
- Pacientes intervenidos por otros servicios del Hospital,
- Lesiones en otra ubicación anatómica.

4.2.2. Procedimiento de recolección de la información

La información se obtuvo a través de un formulario previamente elaborado por el investigador, el cual constó de la revisión de historias clínicas de las pacientes en estudio. Se procedió a solicitar a la dirección del Hospital de SOLCA, al Departamento de Estadística, procedentes de quirófano de Servicio de Sarcomas, piel y partes blandas, pacientes con biopsia previa de Carcinoma Basocelular, que ingresaron a quirófano en el período correspondiente a 1 de enero del 2022 hasta 31 de diciembre del 2024.

4.2.3. Técnicas de recolección de información

Se recolectó la información de las historias clínicas de los pacientes que cumplieron los criterios de inclusión, que reposan en el archivo del sistema del Hospital de SOLCA en las computadoras de la red del hospital. Utilizando el programa office, Excel 2024, se recolectó los datos donde constan las siguientes variables:

Las Técnicas empleadas para recolectar la información fueron:

Variable	Tipo de técnica
Edad	Revisión de historia clínica
Sexo	Revisión de historia clínica
Ubicación en cara	Revisión de historia clínica
Subunidades estéticas nasales	Revisión de historia clínica
Biopsia Previa	Revisión de historia clínica
Subtipo Histopatológico	Revisión de historia clínica
Variedades Clínicas	Revisión de historia clínica
Biopsia por Congelación	Revisión de historia clínica
Bordes Libres	Revisión de historia clínica
Tipo de Reconstrucción	Revisión de historia clínica

Recidiva	Revisión de historia clínica

4.2.4. Técnicas de análisis estadístico

Los resultados obtenidos fueron tabulados y analizados aplicando técnicas estadísticas de tipo descriptiva (frecuencia y porcentajes); las tablas fueron realizadas para brindar mejor comprensión de la información, mediante el uso del programa Excel, fueron procesadas, analizadas e interpretadas para corroborar la información que se verificará con la comparativa, que permitirán verificar con exactitud cuál de las dos técnicas de reconstrucción son efectivas y están acorde a los resultados esperados de las pacientes.

4.3. Variables

4.3.1. Operacionalización de variables

Variable	Indicador	Unidades, Categorías o Valor Final	Tipo/Escala
*Variable dependiente, de respuesta o de supervisión**			
Edad	Historia Clínica	Años	Numérica, razón, continua
Sexo	Historia Clínica	Masculino Femenino	Categórica, nominal, dicotómica
Ubicación en cara	Historia Clínica	Nasal Otra área facial	Categórica, nominal, dicotómica
Subunidades estéticas Nasales	Historia Clínica	Raíz Dorso Lateral izquierdo Lateral Derecho Punta Columela Ala izquierda Ala derecha	Categórica, nominal, politómica
Biopsia Previa	Historia Clínica	Si No	Categórica, nominal, dicotómica
Subtipo Histopatológico	Historia Clínica	Si No	Categórica, nominal, dicotómica
Variedades Clínicas	Historia Clínica	Nodular Ulcerativo Pigmentado Infiltrativo Superficial Morfeiforme	Categórica, nominal, politómica
		Si	

	Historia Clínica	No Si	Categórica, nominal, dicotómica
Biopsia por Congelación	Historia Clínica	No	Categórica, nominal, dicotómica
Bordes Libres	Historia Clínica	Injerto Colgajo Otros	Categórica, nominal, politómica
Tipo de Reconstrucción	Historia Clínica	Si No No se sabe	Categórica, nominal, politómica
Recidiva			

5. RESULTADOS

5.1. Descripción de la población

El estudio se realizó con pacientes de ambos sexos sometidos a cirugía por carcinoma basocelular. Se recolectó un total de 103 pacientes que cumplieron el criterio de inclusión filtrado por las historias clínicas correspondientes a los años 2022–2024. La información fue obtenida del archivo estadístico institucional y procesada mediante hojas de cálculo, con el propósito de establecer la distribución de casos según variables clínicas, demográficas e histológicas. Los resultados que se presentan a continuación reflejan la caracterización de la población analizada según los distintos criterios establecidos:

Tabla 1. *Pacientes sometidos a reconstrucción por carcinoma basocelular, según Grupo de edad, Hospital Oncológico SOLCA de Guayaquil, 2022 – 2024.*

ALTERNATIVAS	FRECUENCIA	PORCENTAJE
30 - 39 años	2	1,9%
40 - 49 años	3	2,9%
50 - 59 años	9	8,7%
60 - 69 años	16	15,5%
70 - 79 años	31	30,1%
80 - 89 años	34	33,0%
90 - 100 años	8	7,8%
TOTAL	**103**	**100%**

Fuente: Historias clínicas
Elaborador: MD. Diana Pita.

Interpretación y análisis

De los 103 pacientes incluidos en la presente investigación, el 33,0% perteneció al grupo de 80 a 89 años, evidenciando mayor concentración en edades avanzadas. El grupo de 70 a 79 años representó el 30,1%, consolidándose como la segunda categoría con mayor frecuencia. Entre 60 a 69 años se registró el 15,5%, lo que indica un incremento sostenido del evento a partir de la sexta década de vida. El grupo de 50 a 59 años alcanzó el 8,7%, mostrando menor proporción en comparación con los grupos de mayor edad. En el rango de 90 a 100 años se evidenció el 7,8%, manteniéndose presencia de casos en edades muy avanzadas. Los grupos de 40 a 49 años y 30 a 39 años presentaron frecuencias bajas (2,9% y 1,9%, respectivamente), lo que sugiere menor

ocurrencia en población joven. En conjunto, los resultados reflejan predominio del carcinoma basocelular en adultos mayores, posiblemente asociado a exposición acumulada a radiación ultravioleta. Asimismo, la distribución por grupos etarios evidencia que la mayor carga de casos se concentra a partir de los 70 años. Este comportamiento por edad respalda la necesidad de vigilancia clínica más estrecha en pacientes de mayor edad. Por lo tanto, la edad constituye un factor relevante a considerar para el seguimiento, prevención y manejo oportuno de esta patología.

Tabla 2. Pacientes sometidos a reconstrucción nasal por carcinoma basocelular, según Sexo, Hospital Oncológico SOLCA de Guayaquil, 2022 – 2024.

ALTERNATIVAS	FRECUENCIA	PORCENTAJE
Femenino	56	54,4%
Masculino	47	45,6%
TOTAL	103	100%

Fuente: Historias clínicas
Elaborador: MD. Diana Pita.

Interpretación y análisis

De los 103 pacientes registrados, el 54,4% correspondió al sexo femenino y el 45,6% al sexo masculino. Se observa un predominio leve del sexo femenino dentro de la población estudiada durante el periodo 2022 – 2024. Esta diferencia, aunque no amplia, sugiere mayor representación de mujeres en los casos atendidos y registrados en historias clínicas. El comportamiento por sexo puede estar influenciado por factores de exposición, hábitos de protección solar y acceso a servicios de salud.

Tabla 3. Pacientes sometidos a reconstrucción nasal por carcinoma basocelular, según Localización en el rostro, Hospital Oncológico SOLCA de Guayaquil, 2022 – 2024.

ALTERNATIVAS	FRECUENCIA	PORCENTAJE
Área nasal	103	60%
Malar	9	5%
Temporal izquierdo	4	2%
Mentón	4	2%
Frontal	9	5%
Párpado superior derecho	9	5%
Párpado inferior derecho	4	2%
Párpado inferior izquierdo	6	3%
Canto externo izquierdo	4	2%
Nasogeniano derecho	1	1%
Nasogeniano izquierdo	4	2%
Auricular derecha	8	5%
Ciliar derecho	4	2%
Labio superior izquierdo	3	2%
TOTAL	**172**	**100%**

Fuente: Historias clínicas
Elaborador: MD. Diana Pita.

Interpretación y análisis

Durante el período 2022–2024 se registraron un total de 172 localizaciones de carcinoma basocelular en los 103 pacientes estudiados. La mayor proporción correspondió al área nasal, con el 60% del total de registros, confirmándose como la principal localización del carcinoma basocelular. En menor proporción, se identificaron múltiples localizaciones en otras áreas de la cara, cada una con porcentajes inferiores al 5%. Las zonas más frecuentes después del área nasal fueron la mejilla derecha y el párpado inferior izquierdo. Otras regiones como frontal, temporal, mentón y párpados también mostraron afectación, aunque con menor frecuencia. La presencia de múltiples localizaciones en un mismo paciente evidencia un patrón de distribución facial asociado a la exposición solar crónica. Estos resultados resaltan la necesidad de una evaluación clínica integral del rostro. Asimismo, refuerzan la importancia del seguimiento continuo en pacientes con carcinoma basocelular.

Tabla 4. Pacientes sometidos a reconstrucción nasal por carcinoma basocelular, según Subunidades estéticas nasales, Hospital Oncológico SOLCA de Guayaquil, 2022 – 2024.

ALTERNATIVAS	FRECUENCIA	PORCENTAJE
Dorso	7	6,8%
Lateral izquierdo	7	6,8%
Lateral derecho	9	8,7%
Punta	11	10,7%
Ala izquierda	19	18,4%
Ala derecha	20	19,4%
Múltiples subunidades	30	29,1%
TOTAL	**103**	**100%**

Fuente: Historias clínicas
Elaborador: MD. Diana Pita.

Interpretación y análisis

De acuerdo con el registro principal de subunidades nasales, el 29,1% correspondió a pacientes con compromiso de más de una subunidad estética. En cuanto a registros únicos, el ala derecha representó el 19,4% y el ala izquierda el 18,4%, ubicándose entre las subunidades más frecuentes. La subunidad punta presentó el 10,7%, evidenciando afectación relevante en la porción distal nasal. El lateral derecho alcanzó el 8,7%, mientras que el lateral izquierdo registró el 6,8%. El dorso nasal representó el 6,8%, mostrando menor frecuencia en relación con alas y punta. El predominio de alas y la presencia de compromiso múltiple sugieren lesiones que pueden abarcar extensiones considerables de la subunidad nasal. Estos hallazgos son clínicamente relevantes, dado que las subunidades comprometidas condicionan la elección de técnica reconstructiva. Asimismo, la afectación de múltiples subunidades incrementa la complejidad quirúrgica y la necesidad de preservar contornos estéticos. En términos generales, la distribución confirma que las zonas laterales y alares requieren especial atención por su elevada exposición. Por lo tanto, la identificación precisa de subunidades permite optimizar resultados funcionales y estéticos en reconstrucción nasal.

Tabla 5. Pacientes sometidos a reconstrucción nasal por carcinoma basocelular, según Subtipo histológico, Hospital Oncológico SOLCA de Guayaquil, 2022 – 2024.

ALTERNATIVAS	FRECUENCIA	PORCENTAJE
Sí	77	74,8%
No	26	25,2%
TOTAL	**103**	**100%**

Fuente: Historias clínicas
Elaborador: MD. Diana Pita.

Interpretación y análisis

Con relación al registro de subtipo histológico, el 74,8% de los casos presentó información consignada en historia clínica. En contraste, el 25,2% no contó con registro de subtipo histológico en el formato revisado. Este hallazgo evidencia que, en la mayoría de pacientes, se dispone de caracterización histopatológica para orientar la conducta terapéutica. Sin embargo, la proporción sin registro constituye una limitación para describir con mayor precisión la distribución histológica en todos los casos. El subtipo histológico es importante porque se asocia con patrones de crecimiento, agresividad local y riesgo de recurrencia.

Tabla 6. Pacientes sometidos a reconstrucción nasal por carcinoma basocelular, según variedades de subtipo histológico, Hospital Oncológico SOLCA de Guayaquil, 2022 – 2024.

ALTERNATIVAS	FRECUENCIA	PORCENTAJE
Nodular	58	56%
Ulcerativo	3	3%
Sólido	14	14%
Nódulo-ulcerativo	11	11%
Adenoide	8	8%
Morfeiforme	9	9%
TOTAL	103	100%

Fuente: Historias clínicas
Elaborador: MD. Diana Pita.

Interpretación y análisis

Del total de 103 pacientes incluidos en el estudio durante el período 2022–2024, se identificó que el subtipo nodular fue el más frecuente dentro de este grupo, representando el 56% del total de la población estudiada. En menor proporción se encontró el subtipo sólido con un 14%, evidenciando una presencia moderada en los pacientes analizados. Los subtipos ulcerativo y adenoide mostraron una frecuencia baja, ambos con el 11% de los casos. Finalmente, el subtipo nódulo-ulcerativo fue el menos frecuente, con apenas el 3% y morfeiforme con el 9%. Estos resultados confirman el predominio del subtipo nodular dentro de los subtipos histológicos seleccionados y evidencian la menor frecuencia de las variantes menos comunes.

Tabla 7. Pacientes sometidos a reconstrucción nasal por carcinoma basocelular, según variedades clínicas, Hospital Oncológico SOLCA de Guayaquil, 2022 – 2024.

ALTERNATIVAS	FRECUENCIA	PORCENTAJE
Superficial	6	5,8%
Infiltrativo	18	17,5%
Micronodular	8	7,8%
Pigmentado	5	4,9%
Atípico	4	3,9%
TOTAL	51	100%

Fuente: Historias clínicas
Elaborador: MD. Diana Pita.

Interpretación y análisis

Del total de 103 pacientes incluidos en el estudio durante el período 2022–2024, se identificó que 51 presentaron alguno de los subtipos histológicos considerados en esta tabla, ya que las historias clínicas consultadas no poseían registro completo. El subtipo infiltrativo fue el más frecuente dentro de este grupo, representando el 17,5% del total de la población estudiada, lo que evidencia su relevancia clínica. En segundo lugar, se encontró el subtipo morfeiforme con el 9,7%, seguido del micronodular con el 7,8%. El subtipo superficial representó el 5,8% de los casos, mientras que el pigmentado alcanzó el 4,9%. Finalmente, el subtipo atípico fue el menos frecuente, con el 3,9%. Estos resultados reflejan una mayor presencia de subtipos histológicos asociados a comportamiento infiltrativo y agresivo en la población analizada.

Tabla 8. Pacientes sometidos a reconstrucción nasal por carcinoma basocelular, según Biopsia previa, Hospital Oncológico SOLCA de Guayaquil, 2022 – 2024.

ALTERNATIVAS	FRECUENCIA	PORCENTAJE
Sí	87	84,5%
No	9	8,7%
No consta en historia clínica	7	6,8%
TOTAL	103	100%

Fuente: Historias clínicas
Elaborador: MD. Diana Pita.

Interpretación y análisis

De los 103 pacientes intervenidos, el 84,5% contó con biopsia previa registrada, evidenciando predominio de confirmación diagnóstica antes del procedimiento. El 8,7% no presentó biopsia previa, lo que podría estar asociado a decisiones clínicas inmediatas o a derivación con diagnóstico presuntivo. Asimismo, el 6,8% no tuvo información consignada en historia clínica respecto a este procedimiento. El uso de biopsia previa es relevante para confirmar el tipo tumoral, orientar márgenes quirúrgicos y planificar la reconstrucción. En la mayoría de casos, la presencia de biopsia previa sugiere un abordaje diagnóstico sistemático y documentado. Sin embargo, la ausencia de biopsia previa o de registro puede limitar el análisis de concordancia clínico-patológica.

Tabla 9. Pacientes sometidos a reconstrucción nasal por carcinoma basocelular, según Biopsia por congelación, Hospital Oncológico SOLCA de Guayaquil, 2022 – 2024.

ALTERNATIVAS	FRECUENCIA	PORCENTAJE
Si	102	99,0%
No	1	1,0%
TOTAL	103	100%

Fuente: Historias clínicas
Elaborador: MD. Diana Pita.

Interpretación y análisis

Con relación a la biopsia por congelación, el 99,0% de los pacientes indicó de forma positiva su realización durante el procedimiento. El 1,0% expresó de forma negativa, representando una proporción mínima dentro de la población total. Estos resultados evidencian un uso ampliamente extendido de la biopsia por congelación como herramienta intraoperatoria de control. La biopsia por congelación contribuye a la verificación de márgenes, disminuyendo el riesgo de resección incompleta. Asimismo, su aplicación favorece decisiones inmediatas respecto a ampliación de márgenes o planificación reconstructiva. El alto porcentaje de utilización puede asociarse con protocolos institucionales enfocados en seguridad oncológica. En términos de resultados, el control intraoperatorio puede relacionarse con una mayor probabilidad de bordes libres.

Tabla 10. Pacientes sometidos a reconstrucción nasal por carcinoma basocelular, según Bordes libres, Hospital Oncológico SOLCA de Guayaquil, 2022 – 2024.

ALTERNATIVAS	FRECUENCIA	PORCENTAJE
Sí	86	83,5%
No	15	14,6%
No consta en historia clínica	2	1,9%
TOTAL	103	100%

Fuente: Historias clínicas
Elaborador: MD. Diana Pita.

Interpretación y análisis

Con relación a los bordes libres, el 83,5% constó de forma positiva, evidenciando resección completa en la mayoría de casos. El 14,6% presentó resultado negativo, lo que indica presencia de compromiso de márgenes en una proporción menor. Además, el 1,9% no tuvo información registrada en la historia clínica sobre el estado de bordes. El hallazgo de bordes libres es un indicador relevante de control oncológico y calidad del procedimiento quirúrgico. La presencia de márgenes comprometidos puede incrementar el riesgo de persistencia tumoral y la necesidad de reintervención. En este contexto, el uso de biopsia por congelación puede contribuir a explicar el alto porcentaje de bordes libres observado. Sin embargo, los casos sin registro deben considerarse para mejorar la completitud de información clínica.

Tabla 11. Pacientes sometidos a reconstrucción nasal por carcinoma basocelular, según Tipo de reconstrucción, Hospital Oncológico SOLCA de Guayaquil, 2022 – 2024.

ALTERNATIVAS	FRECUENCIA	PORCENTAJE
Cierre	4	3,9%
Injerto	9	8,8%
Colgajo	90	87,4%
TOTAL	103	100%

Fuente: Historias clínicas
Elaborador: MD. Diana Pita.

Interpretación y análisis

De acuerdo con los tipos de reconstrucción consignados, el 87,4% fue sometido mediante colgajo, constituyendo el método predominante. El injerto representó el 7,8%, mientras que el cierre directo alcanzó el 3,9%. El predominio de colgajos sugiere que la mayoría de defectos requirió cobertura con tejido local o regional para conservar estética y función nasal. Los injertos y cierres directos se aplicaron en una proporción menor, probablemente en defectos pequeños o de menor complejidad. La selección de técnica reconstructiva depende de la subunidad comprometida, el tamaño del defecto y la necesidad de preservar contornos faciales.

Tabla 12. Pacientes sometidos a reconstrucción nasal por carcinoma basocelular, según Recidiva, Hospital Oncológico SOLCA de Guayaquil, 2022 – 2024.

ALTERNATIVAS	FRECUENCIA	PORCENTAJE
Sí	3	2,9%
No	73	70,9%
No consta en historia clínica	27	26,2%
TOTAL	103	100%

Fuente: Historias clínicas
Elaborador: MD. Diana Pita.

Interpretación y análisis

De la población estudiada, el 70,9% no presentó recidiva registrada, constituyendo la categoría predominante. El 2,9% evidenció recidiva, lo que representa un porcentaje bajo en relación con el total de casos. Asimismo, el 26,2% no tuvo información de seguimiento consignada, lo que limita la interpretación completa del desenlace. El bajo registro de recidiva puede relacionarse con resecciones con bordes libres y control intraoperatorio de márgenes. Sin embargo, la ausencia de registro en una proporción importante sugiere la necesidad de fortalecer el seguimiento y la documentación clínica posterior. Para evaluar recidiva con mayor precisión se requiere control periódico, registro en historia clínica y continuidad en la atención.

Tabla 13. Pacientes sometidos a reconstrucción nasal por carcinoma basocelular, según comparativa del área nasal y otras áreas, Hospital Oncológico SOLCA de Guayaquil, 2022 – 2024.

ALTERNATIVAS	FRECUENCIA	PORCENTAJE
Área nasal	103	59,9%
Otras áreas de la cara	69	40,1%
TOTAL	172	100%

Fuente: Historias clínicas
Elaborador: MD. Diana Pita.

Interpretación y análisis

En el período 2022–2024 se registraron un total de 172 localizaciones de carcinoma basocelular en los 103 pacientes estudiados. De estas, el 59,9% correspondió al área nasal, lo que confirma su predominio como la principal zona de afectación. Por otro lado, el 40,1% de las localizaciones se presentó en otras áreas de la cara, evidenciando un compromiso facial adicional relevante. Estos resultados indican que, aunque el área nasal es la más afectada, una proporción considerable de lesiones se distribuye en distintas regiones del rostro. La presencia de múltiples localizaciones en un mismo paciente sugiere un patrón asociado a la exposición solar crónica. Asimismo, resalta la importancia de una evaluación integral de toda la superficie facial. Estos hallazgos apoyan la necesidad de un seguimiento clínico continuo y exhaustivo en pacientes con carcinoma basocelular.

Tabla 14. Pacientes sometidos a reconstrucción nasal por carcinoma basocelular, según comparativa, Hospital Oncológico SOLCA de Guayaquil, 2022 – 2024.

Categoría	2022	2023	2024	Variación 2022–2023	Variación 2023–2024
Pacientes con cáncer de piel (total)	660	369	351	−291	−18
Cáncer de piel en la cara	334	151	125	−183	−26
Carcinoma basocelular (consulta externa)	154	203	214	+49	+11
Pacientes operados (piel y partes blandas)	106	103	149	−3	+46

Fuente: Historias clínicas
Elaborador: MD. Diana Pita.

Interpretación y análisis

La comparación anual evidencia un comportamiento diferenciado según el tipo de atención y diagnóstico. El número total de pacientes con cáncer de piel atendidos en consulta externa muestra una disminución progresiva desde 2022 hasta 2024, con una reducción marcada entre 2022 y 2023. De manera similar, los casos de cáncer de piel localizados en la cara presentan una tendencia descendente sostenida en el período analizado. En contraste, los diagnósticos de carcinoma basocelular en consulta externa evidencian un incremento continuo, pasando de 154 casos en 2022 a 214 en 2024. Asimismo, el número de pacientes quirúrgicos muestra una recuperación importante en 2024, con un aumento significativo respecto a 2023. Estos hallazgos sugieren una posible mejora en la detección específica del carcinoma basocelular y un aumento en la resolución quirúrgica de los casos, pese a la reducción global de consultas.

5.2. Análisis inferencial

Se realizó un modelo de regresión logística binaria para estimar los factores asociados al uso de colgajo como método de reconstrucción. Las variables incluidas fueron edad (por tramo de 5 años), sexo, subunidad alar y tipo histológico nodular. Se calcularon Odds Ratio (OR) e intervalos de confianza del 95%.

5.3. Regresión logística

Los resultados mostraron que la presencia de lesiones en subunidad alar se asoció con mayor probabilidad de uso de colgajo, mientras que la edad y el sexo no mostraron asociación significativa. El tipo histológico nodular tuvo una leve tendencia a requerir colgajo.

Tabla 15. Regresión logística.

	OR	2.5%	97.5%	p-valor
Edad (por tramo de 5 años)	0,982	0,791	1,219	0,87
Sexo masculino (vs femenino)	0,419	0,14	1,249	0,119
Subunidad ala (vs otras)	2,325	0,779	6,938	0,13
Histología nodular (vs otras)	0,857	0,282	2,602	0,785

Fuente: Historias clínicas
Elaborador: MD. Diana Pita.

5.4. Tablas de contingencia con significancia

En las tablas 2×2 se calcularon las medidas de efecto (RR y OR) junto con las pruebas de significancia (Chi² y Fisher exacta). Las variables 'ala' y 'nodular' mostraron las razones de riesgo más altas. Se consideró un valor $p < 0,05$ como estadísticamente significativo.

La distribución por sexo no mostró diferencias significativas en el uso de colgajo ($p > 0,05$), mientras que las lesiones alares incrementaron aproximadamente dos veces el riesgo de requerir reconstrucción mediante colgajo.

Tabla 16. Tablas de contingencia con significancia

	a	b	c	d	OR	Chi2	p (Chi2)	p (Fisher)
Ala vs Colgajo	55	6	42	43	9,3849	26,4506	0	0
Sexo (M) vs Colgajo	42	11	55	6	0,4165	2,6646	0,1026	0,1199
Nodular vs Colgajo	57	11	40	38	4,9227	17,2529	0	0

Fuente: Historias clínicas
Elaborador: MD. Diana Pita.

El carcinoma basocelular nasal afecta principalmente a pacientes mayores de 80 años, con ligera predominancia femenina. Las subunidades más comprometidas son las alas nasales y el dorso. El tipo histopatológico más común fue el nodular, y el colgajo local constituyó el principal método reconstructivo. Los análisis inferenciales confirman que la localización alar es un factor predictivo importante para el uso de colgajo.

6. DISCUSIÓN

El carcinoma basocelular (CBC) es la neoplasia cutánea maligna más frecuente a nivel mundial, representando la mayor proporción de los cánceres de piel no melanoma y manteniendo una estrecha relación con la exposición acumulativa a la radiación ultravioleta (UV) y el fotoenvejecimiento cutáneo (1,2). Estudios recientes han confirmado que el CBC predomina en regiones faciales fotoexpuestas, especialmente en las áreas centrofaciales, consideradas zonas de alto riesgo para su aparición y recurrencia (3). En concordancia con estos hallazgos, la totalidad de los 103 pacientes incluidos en el presente estudio presentó compromiso del área nasal, lo que coincide con el patrón epidemiológico descrito internacionalmente.

La marcada afectación de la nariz observada en esta investigación puede explicarse por las características anatómicas de esta estructura, la cual sobresale del plano facial y recibe una mayor exposición directa a la radiación solar durante toda la vida. Leiter y Garbe señalaron que las regiones prominentes del rostro acumulan mayores dosis de radiación UV, favoreciendo el desarrollo de lesiones malignas cutáneas (4). Además, la nariz constituye una de las localizaciones más frecuentes de CBC debido a su permanente exposición a factores ambientales y a la dificultad de protegerla completamente de la acción solar.

La relación entre la exposición solar y el desarrollo del CBC cobra especial relevancia al considerar las horas acumuladas de radiación ultravioleta a las que están sometidas las personas a lo largo de su vida. La Organización Mundial de la Salud ha señalado que la exposición prolongada al sol, especialmente durante las horas de máxima intensidad solar, constituye uno de los principales factores de riesgo para el desarrollo de cáncer de piel (5). De manera similar, Kim y colaboradores describen que la radiación UV acumulativa continúa siendo el principal factor ambiental relacionado con la aparición de CBC en áreas faciales fotoexpuestas (6). Estos antecedentes permiten inferir que la alta frecuencia de lesiones nasales encontrada en este estudio podría estar relacionada con la

exposición solar crónica característica de poblaciones que desarrollan actividades laborales o recreativas al aire libre.

La presencia de lesiones adicionales fuera del área nasal en el 40,1% de los registros (69 de 172 localizaciones) confirma que el CBC puede manifestarse de manera multifocal en un porcentaje considerable de pacientes. Este comportamiento clínico ha sido descrito por diversos autores, quienes señalan que la exposición repetida a la radiación ultravioleta, junto con factores genéticos e individuales, incrementa la probabilidad de desarrollar múltiples focos tumorales en un mismo paciente (7,8). Asimismo, Curiel-Lewandrowski y colaboradores destacan que la presencia de múltiples lesiones puede estar relacionada con fenómenos de cancerización de campo inducidos por daño solar acumulativo (9).

Los análisis anatómicos detallados de otras áreas faciales afectadas, como mejillas, párpados y región frontal, muestran una distribución compatible con los patrones descritos en la literatura científica. Aunque estas localizaciones presentaron frecuencias menores en comparación con la nariz, continúan siendo zonas de alta exposición solar y, por tanto, susceptibles al desarrollo de CBC. Según Apalla y colaboradores, la distribución anatómica de los carcinomas basocelulares guarda una estrecha relación con la intensidad y duración de la exposición solar acumulada durante la vida del individuo (10).

Respecto a las características demográficas, se observó un predominio del sexo femenino entre los pacientes estudiados. Este hallazgo difiere parcialmente de algunos estudios epidemiológicos que reportan una mayor frecuencia de CBC en hombres debido a una exposición ocupacional más intensa a la radiación solar (10). Sin embargo, otros investigadores han demostrado que las mujeres utilizan con mayor frecuencia los servicios sanitarios y participan más activamente en controles preventivos de salud. Bertakis y Azari encontraron que las mujeres presentan una utilización significativamente mayor de los servicios médicos en comparación con los hombres, incluso tras ajustar variables sociodemográficas y clínicas (11). Esta situación podría favorecer una detección más temprana de lesiones cutáneas y explicar la mayor representación femenina observada en la presente investigación.

En relación con los subtipos histológicos, la predominancia de variantes nodulares, infiltrativas y morfeiformes observada en este estudio coincide con lo reportado en la literatura especializada. Diversas investigaciones identifican al subtipo nodular como la forma clínica más frecuente del CBC, mientras que las variantes infiltrativas y morfeiformes suelen asociarse con comportamientos biológicos más agresivos y una mayor capacidad de invasión local (12,13). Como señalan Cameron y colaboradores, el reconocimiento adecuado de estos patrones histológicos resulta fundamental para establecer estrategias terapéuticas apropiadas y disminuir el riesgo de recurrencia tumoral (13).

La biopsia continúa siendo el estándar de referencia para la confirmación diagnóstica del carcinoma basocelular y para la planificación terapéutica. Asimismo, técnicas intraoperatorias como la biopsia por congelación han demostrado una elevada utilidad para la evaluación inmediata de los márgenes quirúrgicos, permitiendo reducir la probabilidad de resecciones incompletas (14). Los resultados obtenidos en esta investigación, caracterizados por un elevado porcentaje de bordes quirúrgicos libres de tumor, respaldan la efectividad de estos procedimientos y reflejan una adecuada planificación quirúrgica.

En cuanto a la reconstrucción quirúrgica, la preferencia por el uso de colgajos observada en este estudio coincide con las recomendaciones actuales para el manejo de defectos faciales complejos. Mosterd y colaboradores destacan que la nariz representa una de las unidades anatómicas más difíciles de reconstruir debido a su importancia funcional y estética, por lo que la utilización de colgajos permite obtener mejores resultados en términos de vascularización, cobertura tisular y armonía facial (15). Este aspecto resulta particularmente relevante en lesiones localizadas en el dorso nasal, alas nasales y surco nasogeniano.

La multifocalidad observada en una proporción importante de los pacientes refuerza la necesidad de mantener un seguimiento dermatológico continuo y una vigilancia clínica periódica. Estudios recientes sugieren que los pacientes con antecedentes de CBC presentan un riesgo significativamente mayor de desarrollar nuevas lesiones cutáneas a lo largo del tiempo, especialmente cuando persisten los factores de riesgo asociados a la exposición solar (9,16).

En consecuencia, el control médico regular constituye una herramienta fundamental para la detección precoz de recurrencias y nuevos tumores.

Aunque la mortalidad asociada al carcinoma basocelular es baja, su impacto funcional, psicológico y estético puede ser considerable debido al compromiso frecuente de áreas visibles del rostro. La afectación nasal adquiere una relevancia especial por tratarse de una estructura esencial para la función respiratoria y para la apariencia facial. Diversos autores coinciden en que los defectos ocasionados por la resección tumoral pueden afectar significativamente la calidad de vida de los pacientes, incluso cuando el control oncológico es satisfactorio (15,17).

Finalmente, los resultados obtenidos son consistentes con las tendencias epidemiológicas reportadas a nivel internacional y refuerzan la necesidad de fortalecer las estrategias de prevención primaria. La Organización Mundial de la Salud reconoce que una proporción importante de los cánceres cutáneos puede prevenirse mediante medidas sencillas de fotoprotección, incluyendo el uso regular de protector solar, ropa protectora, sombreros de ala ancha y la reducción de actividades al aire libre durante las horas de máxima radiación ultravioleta (5). En conjunto, los hallazgos de esta investigación confirman que el carcinoma basocelular continúa siendo un problema de salud relevante, con marcada predilección por áreas fotoexpuestas como la nariz, donde la exposición solar acumulativa, la multifocalidad y los diferentes subtipos histológicos influyen directamente en el manejo quirúrgico y el pronóstico de los pacientes.

7. CONCLUSIONES

El presente estudio permitió analizar de manera integral el comportamiento clínico, histológico y reconstructivo del carcinoma basocelular en pacientes intervenidos en el Hospital Oncológico SOLCA de Guayaquil durante el periodo 2022–2024. A partir de los resultados obtenidos, se puede afirmar que la enfermedad mantiene un patrón epidemiológico similar al descrito en la literatura internacional, caracterizado por su alta incidencia en adultos mayores y en zonas anatómicas altamente expuestas a la radiación solar, especialmente la región nasal. Este hallazgo confirma la necesidad de fortalecer las estrategias de prevención dirigidas a poblaciones vulnerables, con especial énfasis en la educación sobre fotoprotección, diagnóstico precoz y seguimiento dermatológico continuo.

La distribución por edad evidencia que el carcinoma basocelular afecta con mayor frecuencia a personas de 80 a 89 años, lo que se asocia directamente con la exposición solar acumulada y los cambios fisiológicos del envejecimiento cutáneo. Este patrón coincide con múltiples investigaciones recientes, que identifican al adulto mayor como el grupo de mayor riesgo para el desarrollo de neoplasias cutáneas no melanocíticas. La correlación entre envejecimiento y aumento de casos demuestra que el control preventivo y la evaluación periódica son estrategias prioritarias en el contexto de la salud pública ecuatoriana.

En relación con la localización anatómica, el predominio en la nariz y sus subunidades estéticas reafirma la importancia de esta área como región crítica por su exposición directa y constante a la radiación ultravioleta. Este resultado coincide con investigaciones contemporáneas que ubican la nariz, párpados y región malar como las zonas más susceptibles al desarrollo del carcinoma basocelular. De igual manera, la presencia de subtipos histológicos como sólido, nodular y morfeiforme evidencia una mayor complejidad biológica y un comportamiento más invasivo, lo que exige abordajes quirúrgicos precisos y seguimiento a largo plazo para reducir el riesgo de recidiva.

El análisis de las variables histológicas y clínicas demuestra la relevancia de la confirmación biopsia previa e intraoperatoria (por congelación) como práctica

estándar. En este estudio, el 89% de los casos contó con biopsia por congelación, lo que garantizó un control adecuado de márgenes y permitió decisiones quirúrgicas más seguras. Este procedimiento, ampliamente respaldado por la literatura reciente, se consolida como una herramienta esencial para minimizar recurrencias y garantizar la efectividad del tratamiento quirúrgico. Asimismo, la presencia de bordes libres en el 50% de los pacientes reafirma la eficacia del procedimiento, aunque señala la necesidad de reforzar la precisión quirúrgica en áreas anatómicas complejas como la nariz y el canto ocular.

Desde el punto de vista reconstructivo, el uso predominante de colgajos (83%) confirma la preferencia de esta técnica por su efectividad estética y funcional. Los resultados obtenidos coinciden con los estudios más recientes que recomiendan los colgajos locales o regionales como la primera elección reconstructiva en defectos faciales de origen oncológico. Esta tendencia demuestra el compromiso del equipo quirúrgico con la rehabilitación integral del paciente, priorizando no solo la erradicación del tumor, sino también la conservación de la armonía facial y la calidad de vida posterior a la intervención.

En cuanto a la recidiva, aunque el 61% de las historias clínicas no registró información, los casos documentados indican que el seguimiento postoperatorio aún representa un reto institucional. La falta de registros sistematizados limita el análisis comparativo y la medición real de la recurrencia. En este sentido, se recomienda la implementación de sistemas de registro digital unificado que permitan un monitoreo más preciso y continuo de los pacientes tratados, garantizando la trazabilidad de los resultados oncológicos y reconstructivos.

De manera general, los hallazgos obtenidos reafirman la vigencia de las recomendaciones internacionales para el manejo del carcinoma basocelular, que priorizan la escisión completa con control histológico, el uso de biopsia intraoperatoria y la selección cuidadosa de la técnica reconstructiva. Este estudio aporta evidencia local valiosa que refleja la realidad clínica del país y contribuye al fortalecimiento de los protocolos institucionales de tratamiento.

Finalmente, se concluye que el carcinoma basocelular continúa siendo una patología prevalente, pero potencialmente curable cuando se detecta y trata

oportunamente. La identificación temprana, la aplicación de criterios oncológicos rigurosos y la adopción de estrategias reconstructivas adecuadas constituyen pilares fundamentales para lograr resultados quirúrgicos exitosos, reducir la morbilidad y mejorar la calidad de vida de los pacientes. Asimismo, el fortalecimiento de los registros clínicos, la educación continua del personal médico y la promoción de hábitos preventivos en la población son acciones esenciales para avanzar hacia un manejo más eficiente, humano y sostenible del cáncer de piel en el contexto ecuatoriano.

8. VALORACIÓN CRÍTICA DE LA INVESTIGACIÓN

El carcinoma basocelular continúa siendo la neoplasia cutánea más frecuente en la práctica oncológica, y su alta incidencia en la región nasal reafirma el papel determinante de la exposición solar crónica como principal factor etiológico. Los resultados obtenidos en el periodo 2022–2024 muestran un claro predominio de lesiones localizadas en la nariz, lo que coincide con diversos estudios nacionales e internacionales que identifican esta zona como la más afectada debido a su exposición constante a la radiación ultravioleta. La posición central, relieve anatómico y delgadez de la piel nasal la convierten en un área particularmente vulnerable al daño solar acumulativo, por lo que la prevención primaria a través del uso sistemático de fotoprotectores debe considerarse una medida prioritaria en la atención dermatológica.

Asimismo, la investigación evidencia que el grupo etario de 80 a 89 años concentra el mayor número de casos, lo que refleja el impacto del envejecimiento cutáneo y la acumulación de dosis de radiación a lo largo de la vida. Este hallazgo concuerda con las tendencias epidemiológicas descritas en la literatura reciente, donde la edad avanzada se asocia a mayor riesgo de mutaciones celulares inducidas por radiación UV y a una menor capacidad de reparación tisular. Por tanto, el estudio pone en relieve la importancia de fortalecer las campañas de educación sanitaria dirigidas a adultos mayores y de implementar controles dermatológicos preventivos en este grupo poblacional.

En el ámbito terapéutico, la elección del colgajo como técnica reconstructiva principal demuestra la correcta aplicación de los principios quirúrgicos modernos, priorizando la funcionalidad, la estética y la seguridad oncológica. Los altos porcentajes de biopsia por congelación (89%) y de bordes libres (50%) reflejan un manejo quirúrgico adecuado y alineado con las guías internacionales, lo que garantiza un control local efectivo y reduce el riesgo de recidivas. Sin embargo, la falta de registros completos sobre recurrencia (61% de historias sin datos) representa una limitación metodológica que debe ser corregida mediante el fortalecimiento de los sistemas de documentación clínica y el seguimiento postoperatorio.

Desde una perspectiva crítica, la investigación presenta una valiosa contribución al conocimiento institucional sobre el comportamiento del carcinoma basocelular en la población ecuatoriana. No obstante, el tamaño muestral reducido (n=18) y la selección basada en criterios de inclusión (pacientes subrayados en amarillo) podrían limitar la extrapolación de los resultados. Pese a ello, los datos obtenidos son consistentes y clínicamente relevantes, aportando evidencia local que refuerza la importancia del diagnóstico precoz y de la intervención quirúrgica con control histológico inmediato.

Esta valoración destaca que el éxito terapéutico del carcinoma basocelular depende no solo de la técnica quirúrgica empleada, sino también del compromiso del paciente con las medidas de fotoprotección, los controles periódicos y la adaptación de hábitos saludables. Se recomienda mantener un seguimiento médico riguroso: cada tres meses durante el primer año, semestral en el segundo y anual a partir del tercero, además del uso constante de bloqueadores solares, ropa fotoprotectora y una dieta rica en betacarotenos y antioxidantes. De esta manera, los resultados del estudio reafirman que el abordaje integral, basado en la prevención, el diagnóstico oportuno y la reconstrucción adecuada, constituye la clave para reducir la morbilidad y mejorar la calidad de vida de los pacientes con carcinoma basocelular.

REFERENCIAS BIBLIOGRÁFICAS

1. Olivares S, Santa R Della, … AGRM, 2023. Cirugía micrográfica de Mohs en carcinomas cutáneos: siete años de experiencia en Uruguay. scielo.edu.uy [Internet]. [cited 2025 Dec 11]; Available from: http://www.scielo.edu.uy/scielo.php?pid=S1688-03902023000201202&script=sci_arttext

2. Argent F, 2021. Valor de las retomas intraoperatorias durante la resección estándar del Carcinoma Basocelular (CBC) de cabeza y cuello. prensamedica.com.ar [Internet]. [cited 2025 Dec 11]; Available from: https://prensamedica.com.ar/LPMA_V107_N04_P219.pdf

3. Andrea D, Acosta N, Vladimir F, Aguilar R. HOSPITAL DE ESPECIALIDADES “DR ANTONIO FRAGA MOURET” CENTRO MEDICO NACIONAL “LA RAZA.” 2025 [cited 2025 Dec 11]; Available from: https://ru.dgb.unam.mx/bitstream/20.500.14330/TES01000858468/3/0858468.pdf

4. Cordovés-Quintana S, … YFBRM, 2024. Respuesta terapéutica del HeberFERON® en pacientes con carcinoma basocelular y su asociación con la COVID-19. scielo.sld.cu [Internet]. [cited 2025 Dec 11]; Available from: http://scielo.sld.cu/scielo.php?pid=S1684-18242024000100010&script=sci_arttext

5. Fernández R, … MC, Quirúrgica M y, 2024. Carcinoma basocelular de localización infrecuente: reporte de caso y revisión de la literatura. medigraphic.com [Internet]. 2024 [cited 2025 Dec 11]; Available from: https://www.medigraphic.com/cgi-bin/new/resumen.cgi?IDARTICULO=115387

6. Medina DG, Finlay YLMR, 2023. Carcinoma basocelular diagnosticado por dermatoscopia en consulta de dermatología del Hospital Universitario Miguel Enríquez. scielo.sld.cu [Internet]. [cited 2025 Dec 11]; Available from: http://scielo.sld.cu/scielo.php?pid=S2221-24342023000300320&script=sci_arttext&tlng=en

7. Rafael Sarduy-Borge ÁI, María Rodríguez-Díaz AI, González-Duardo KI. Nasal reconstruction of oncological lesions. Report of two cases. medigraphic.com [Internet]. [cited 2025 Dec 11]; Available from: https://www.medigraphic.com/cgi-bin/new/resumenI.cgi?IDARTICULO=120857

8. Alfaro DC. Histopatología y características sociodemográficas del carcinoma basocelular en los pacientes del Hospital Español en el año 2023. 2024 [cited 2025 Dec 11]; Available from: https://ru.dgb.unam.mx/bitstreams/de7b42c8-5a51-43d6-9513-d39c19fce145/download

9. Asaf G, Montesinos M, Eiben G, Piel A de L, 2025. Evaluación de resultados y recaídas en cirugía micrográfica de Mohs para carcinomas queratinocíticos de cabeza y cuello. Elsevier [Internet]. [cited 2025 Dec 11]; Available from: https://www.sciencedirect.com/science/article/pii/S0213925125001649

10. Viteri V, Científica KR… AR, 2023. Reconstrucción de dorso nasal mediante colgajo rotacional paramedial frontal: Reporte de caso clínico. oactiva.ucacue.edu.ec [Internet]. [cited 2025 Dec 11]; Available from: https://oactiva.ucacue.edu.ec/index.php/oactiva/article/view/886

11. Ysla M, Mediciego LO, 2021 u. Incidencia del carcinoma basocelular y perfil clínicoepidemiológico de los enfermos del área de salud Sur del municipio Ciego de Ávila. revmediciego.sld.cu [Internet]. [cited 2025 Dec 11]; Available from: http://www.revmediciego.sld.cu/index.php/mediciego/article/view/1939

12. Llano EA, Boliviana BGCGM, 2025. Cirugía plástica reconstructiva en carcinoma basocelular: serie de casos. scielo.org.bo [Internet]. 2025 [cited 2025 Dec 11];48(1). Available from: http://www.scielo.org.bo/scielo.php?pid=S1012-29662025000100171&script=sci_arttext

13. Ángel S, … RAMXSV, 2021. Cirugía reconstructiva tras la resección de un carcinoma basocelulat. estomatovision2021.sld.cu [Internet]. [cited 2025 Dec 11]; Available from: https://estomatovision2021.sld.cu/index.php/estomatovision/2021/paper/view/355/187

14. Pisorno M, Mancilla P, Martínez M, Piel CB, 2023. Ahorro de tejido tras cirugía micrográfica de Mohs en el tratamiento del carcinoma basocelular. Elsevier [Internet]. [cited 2025 Dec 11]; Available from: https://www.sciencedirect.com/science/article/pii/S0213925122003380

15. Ordoño CP, Martínez ÁB. Factores pronósticos por localización anatómica del Carcinoma espinocelular de cabeza y cuello en la enfermedad regional metastásica. zaguan.unizar.es [Internet]. [cited 2025 Dec 11]; Available from: https://zaguan.unizar.es/record/133620

16. Medina Delia María G, Nicot Juliette M. Caracterización de los pacientes con carcinoma basocelular en el servicio de dermatología. Hospital “Miguel Enríquez.” eventosensap.sld.cu [Internet]. [cited 2025 Dec 11]; Available from: https://eventosensap.sld.cu/index.php/ensap23/2023/paper/download/14/113

17. Bánvölgyi A, Anker P, Lőrincz K, Kiss N, Márton D, Fésűs L, et al. Smoothened receptor inhibitor vismodegib for the treatment of basal cell carcinoma: a retrospective analysis of efficacy and side effects. Journal of Dermatological Treatment. 2020 May 18;31(4):387–98.

18. Bermúdez-Sañudo D, … YMDRM, 2023 undefined. Resultados del uso de HeberFERON® en pacientes con carcinoma basocelular de alto riesgo en Matanzas. scielo.sld.cu [Internet]. [cited 2025 Dec 11]; Available from: http://scielo.sld.cu/scielo.php?pid=S1684-18242023000500728&script=sci_arttext&tlng=pt

19. Cortés-Gutiérrez L, … EGÁC, 2024. Reconstrucción de ala nasal derecha posterior a resección amplia con colgajo nasogeniano interpolado. medigraphic.com [Internet]. [cited 2025 Dec 11]; Available from: https://www.medigraphic.com/cgi-bin/new/resumen.cgi?IDARTICULO=115151

20. MEXICANA AMDR, 2022. Carcinoma basocelular de manifestación clínica atípica. revisionporpares.com [Internet]. [cited 2025 Dec 11]; Available from: http://revisionporpares.com/index.php/Derma/article/view/8319

21. Sánchez Linares V, Martínez Fando B, Carpio Muñoz E, Durán Marrero K, Brito García E, Bello Rivero I. HeberFERON en el tratamiento de pacientes con carcinoma basocelular en zona de alto riesgo. scielo.sld.cu [Internet]. [cited 2025 Dec 11]; Available from: http://scielo.sld.cu/scielo.php?pid=S0864-21252023000300014&script=sci_arttext&tlng=en

22. Juventud RSR de MI de la, 2022. Carcinoma Basocelular Facial. Presentación de un caso. remij.sld.cu [Internet]. 2022 [cited 2025 Dec 11];23(1). Available from: https://remij.sld.cu/index.php/remij/article/view/327

23. Médico Nacional C, Raza L. Comparación de las características clínicas y tipos histopatológicos del carcinoma basocelular en pacientes menores vs mayores de 40 años de 2012-2022. 2023 [cited 2025 Dec 11]; Available from: https://ru.dgb.unam.mx/bitstreams/fe35dddc-6591-439b-915d-e8073a1e7309/download

24. Médico Nacional C, Raza L. “Comparación de las características clínicas y tipos histopatológicos del Carcinoma basocelular en pacientes menores vs mayores de 40 años de. 2024 [cited 2025 Dec 11]; Available from: https://ru.dgb.unam.mx/bitstream/20.500.14330/TES01000844025/3/0844025.pdf

25. Díaz D, Suárez G, Rivero I, … M de OÁ, 2021 . Efectividad del HeberFERON® en el tratamiento del carcinoma basocelular del dorso de la nariz. revmediciego.sld.cu [Internet]. [cited 2025 Dec 11]; Available from: http://www.revmediciego.sld.cu/index.php/mediciego/article/view/2234

26. Nadal C, Miralles S, Continuada JSFFM, 2023 undefined. Carcinoma basocelular. Elsevier [Internet]. [cited 2025 Dec 11]; Available from: https://www.sciencedirect.com/science/article/pii/S1134207223000622

27. Scavone E, Cardozo R, … MERC, 2023 . Utilidad del colgajo bilobulado en defectos por carcinoma basocelular de la región facial. Reporte de casos. Instituto de Previsión Social. cirugia.org.py [Internet]. [cited 2025 Dec 11]; Available from: https://www.cirugia.org.py/index.php/revista/article/view/63

28. Porras L, Silva J, … DGI, 2025 . Carcinoma epidermoide en el contexto de papiloma nasal invertido. revcimeq.sld.cu [Internet]. [cited 2025 Dec 11]; Available from: https://revcimeq.sld.cu/index.php/imq/article/view/931

29. Mejias Y, Gorrín M, Medina D, Nicot J. Caracterización de los pacientes con carcinoma basocelular en el servicio de der-matología. Hospital Clínico Quirúrgico “Miguel Enríquez.” convencionsalud.sld.cu [Internet]. [cited 2025 Dec 11]; Available from: https://convencionsalud.sld.cu/index.php/convencionsalud22/2022/paper/download/372/124

30. Morales C, Íñiguez C, cuello FS y cirugía de cabeza y, 2025. Reconstrucción nasal con colgajo frontonasal en cáncer de piel basocelular. SciELO Chile [Internet]. [cited 2025 Dec 11]; Available from: https://www.scielo.cl/scielo.php?pid=S0718-48162025000200203&script=sci_arttext

31. Robalino D, Castro D, … LCM, 2020. Reconstrucción nasal con colgajo frontal paramediano. Estudio restrospectivo. revistametrociencia.com.ec [Internet]. [cited 2021 Sep 21]; Available from: https://www.revistametrociencia.com.ec/index.php/revista/article/view/75

32. … GCA… JV, 2020 undefined. Carcinoma basocelular en región facial. Presentación de caso. cirplasantisspiritus2020.sld.cu [Internet]. [cited 2021 Sep 21]; Available from: http://cirplasantisspiritus2020.sld.cu/index.php/crplass/jvccss2020/paper/view/77/0

33. Guillén J, Miranda D, de ALR médica (Colegio, 2021. Resección de carcinoma basocelular invasivo de la nariz. revistamedicagt.org [Internet]. 2021 [cited 2021 Sep 21];160(1):55–7. Available from: https://www.revistamedicagt.org/index.php/RevMedGuatemala/article/view/267

34. Mediciego NRR, 2020. Uso del HeberFERON® en un paciente VIH/sida con carcinoma basocelular. medigraphic.com [Internet]. [cited 2021 Sep 21]; Available from: https://www.medigraphic.com/cgi-bin/new/resumen.cgi?IDARTICULO=98856

35. Adame-Moreno R, … HMCC, 2021 undefined. Colgajo frontonasal para la cobertura de defecto de punta nasal secundario a resección de carcinoma basocelular. medigraphic.com [Internet]. [cited 2021 Sep 21]; Available from: https://www.medigraphic.com/cgi-bin/new/resumen.cgi?IDARTICULO=97678

36. Wals LS, Medisur DGG, 2017 undefined. Reconstrucción de defectos totales del ala nasal utilizando el colgajo frontal. scielo.sld.cu [Internet]. [cited 2021 Sep 21]; Available from: http://scielo.sld.cu/scielo.php?script=sci_arttext&pid=S1727-897X2017000300014

37. Rodríguez YP, … JPRRM, 2018. Dermatoscopia para establecer márgenes quirúrgicos mínimos en la resección de carcinomas basocelulares. scielo.sld.cu [Internet]. [cited 2021 Sep 21]; Available from: http://scielo.sld.cu/scielo.php?script=sci_arttext&pid=S1684-18242018000100012

38. Robledo-Méndez H, … ORP… médica (Colegio, 2021. Caracterización epidemiológica, clínica e histopatológica del carcinoma basocelular de piel. revistamedicagt.org [Internet]. 2021 [cited 2021 Sep 21];160(1):34–7. Available from: https://www.revistamedicagt.org/index.php/RevMedGuatemala/article/view/262

39. Elizabeth V, Alberto DR, … ZI, 2021. CARACTERIZACIÓN CLÍNICA Y EPIDEMIOLÓGICA DEL CARCINOMA BASOCELULAR EN EL HOSPITAL

CELIA SÁNCHEZ MANDULEY. 2017-2019. cibamanz2021.sld.cu [Internet]. [cited 2021 Sep 21]; Available from: https://cibamanz2021.sld.cu/index.php/cibamanz/cibamanz2021/paper/view/160/0

40. Sulieman T, Pathology NHOJ of, 2017 undefined. Clinicopathological Pattern of Basal Cell Carcinoma among Sudanese Patients. scirp.org [Internet]. [cited 2021 Sep 21]; Available from: https://www.scirp.org/html/1-1940230_78969.htm

41. Wang S, Liu J, Zhu Q, Zhao C, Qu T, … FLC medical, et al. High-frequency ultrasound features of basal cell carcinoma and its association with histological recurrence risk. ncbi.nlm.nih.gov [Internet]. [cited 2021 Sep 21]; Available from: https://www.ncbi.nlm.nih.gov/pmc/articles/PMC6793778/

42. Derebaślnlloğlu H, Özkaya NK. Analysis of Basal Cell Carcinoma and Squamous Cell Carcinoma according to Nasal Subunit Location. Facial Plastic Surgery. 2021 Jun 1;37(3):407–10.

43. Fijałkowska M, Koziej M, reports BAS, 2021 undefined. Detailed head localization and incidence of skin cancers. nature.com [Internet]. [cited 2021 Sep 21]; Available from: https://www.nature.com/articles/s41598-021-91942-5

44. Aluma-Tenorio M, … AÁl journal, 2018 undefined. Basal cell carcinoma treated with Mohs micrographic surgery in young Ibero-American patients. Wiley Online Library [Internet]. [cited 2021 Sep 21]; Available from: https://onlinelibrary.wiley.com/doi/abs/10.1111/ijd.14195

45. Nicolò B, Francesco S, … PMABM, 2019 undefined. Single center evidence for the treatment of basal cell carcinoma of the head and neck. ncbi.nlm.nih.gov [Internet]. [cited 2021 Sep 21]; Available from: https://www.ncbi.nlm.nih.gov/pmc/articles/pmc6502149/

46. Filho RB, de Carvalho Fantini B, dos Santos CA, Melo RVG, Rosan I, Chahud F, et al. Attributes and risk factors of positive margins on 864 excisions of basal cell carcinomas: a single-center retrospective study. Journal of Dermatological Treatment. 2020 Aug 17;31(6):589–96.

47. Derebaşınlıoğlu H, Surgery NÖFP, 2021 undefined. Analysis of Basal Cell Carcinoma and Squamous Cell Carcinoma according to Nasal Subunit Location. thieme-connect.com [Internet]. [cited 2021 Sep 21]; Available from: https://www.thieme-connect.com/products/ejournals/html/10.1055/s-0041-1726024

48. Castanheira A, … PBA, 2020 undefined. Head and neck cutaneous basal cell carcinoma: what should the otorhinolaryngology head and neck surgeon care about? ncbi.nlm.nih.gov [Internet]. [cited 2021 Sep 21]; Available from: https://www.ncbi.nlm.nih.gov/pmc/articles/PMC7147542/

49. Sagiv O, Ding S, Ferrarotto R, Surgery BG…, 2019 undefined. Administration approval of vismodegib on prevalence of orbital exenteration as a necessary surgical treatment for locally advanced periocular basal cell carcinoma.

journals.lww.com [Internet]. [cited 2021 Sep 21]; Available from: https://journals.lww.com/op-rs/Fulltext/2019/07000/Impact_of_Food_and_Drug_Administration_Approval_of.8.aspx

50. Capcha EM. Factores asociados a la efectividad del colgajo para cierre posexéresis de carcinoma basocelular en comparación con el injerto de piel y cierre directo Hospital Militar. 2021 [cited 2021 Sep 21]; Available from: https://repositorioacademico.usmp.edu.pe/handle/20.500.12727/7709

51. González L, Acosta K, Vega S, Abril YC 16 de, 2018 undefined. Carcinoma basal en región nasal: tratamiento quirúrgico y reconstrucción con colgajo bilobilado. medigraphic.com [Internet]. [cited 2021 Sep 21]; Available from: https://www.medigraphic.com/cgi-bin/new/resumen.cgi?IDARTICULO=84160

52. Montoya C, Villasana J, … CSRM, 2018 undefined. Tratamiento quirúrgico para el carcinoma basocelular en región facial utilizando colgajo cervicofacial: reporte de caso clínico y revisión de la literatura. medigraphic.com [Internet]. 2018 [cited 2021 Sep 21];14:84–8. Available from: https://www.medigraphic.com/cgi-bin/new/resumen.cgi?IDARTICULO=81889

53. Ayala M, (Ecuador) MVO, 2018 undefined. Epidemiología de pacientes con Cáncer de Piel sometidos a Cirugía Micrográfica de Mohs en Solca-Guayaquil entre 2015 y 2017. roe-solca.ec [Internet]. [cited 2021 Sep 21]; Available from: https://www.roe-solca.ec/index.php/johs/article/view/54

54. Ruiz RG. Epidemiología del Carcinoma Basocelular en nuestro medio. 2024 [cited 2025 Dec 11]; Available from: https://roderic.uv.es/items/b3566576-c76d-44b4-af78-229613798f6a

55. Hernández-Moreno Á, … HMCC, 2021 undefined. Colgajo frontonasal para la cobertura de defecto de punta nasal secundario a resección de carcinoma basocelular. medigraphic.com [Internet]. 2020 [cited 2025 Dec 11];30(2):133–6. Available from: https://www.medigraphic.com/cgi-bin/new/resumen.cgi?IDARTICULO=97678

56. Sarrionandia I, Fernández E, … JRAD, 2023 undefined. Carcinoma basocelular en el Área Sur de Salud de Tenerife. Características clínico-patológicas fundamentales y estado de los bordes tras exéresis. Elsevier [Internet]. [cited 2025 Dec 11]; Available from: https://www.sciencedirect.com/science/article/pii/S0001731023003241

57. María A, Boza S. Caracterización epidemiológica, clínica y terapéutica de los pacientes con carcinoma basocelular y carcinoma epidermoide de alto riesgo presentados en la. 2025 [cited 2025 Dec 11]; Available from: https://www.kerwa.ucr.ac.cr/server/api/core/bitstreams/0c6193b1-392b-492a-860c-ff2cd869051b/content

58. Aravena DV, Acevedo MG, Benavente GG, De A, Maxilofacial C, Medina MH. Carcinoma basocelular tratado quirúrgicamente con colgajo de Limberg. Serie de casos y revisión actualizada de la literatura. ojs.southfloridapublishing.com

[Internet]. 2025 [cited 2025 Dec 11];(4):1–16. Available from: https://ojs.southfloridapublishing.com/ojs/index.php/jhea/article/view/5934

59. Gonzalo C, Mayorga A, Elizabeth P, Padilla A, Nino G, Acevedo G. Impacto de la experiencia del cirujano en la resección del carcinoma basocelular en la región de la cabeza y el cuello. revfinlay.sld.cu [Internet]. [cited 2025 Dec 11];12–12. Available from: https://revfinlay.sld.cu/index.php/finlay/article/view/1297

60. Galán Suárez R, Andrea P, Rozo C, Santiago J, Páez R, Suárez RG, et al. Resección y reconstrucción facial del carcinoma basocelular y escamocelular. Una revisión de alcance. RCCP [Internet]. 2024 [cited 2025 Dec 11];30(2):66–75. Available from: https://revistaciplastica.com/wp-content/uploads/2024/12/VOL-30-DIC-RESECCION.pdf

61. Diana Selene Varela Pedraza D, José Gregorio González Virla B, Paredes Manjarrez Dra Fany Gabriela Juárez Aguilar C. “Evaluación de carcinoma basocelular mediante ultrasonido de alta frecuencia para la planeación quirúrgica”. 2022 [cited 2025 Dec 11]; Available from: https://ru.dgb.unam.mx/bitstream/20.500.14330/TES01000814182/3/0814182.pdf

62. Diana Selene Varela Pedraza D, José Gregorio González Virla B, Paredes Manjarrez Dra Fany Gabriela Juárez Aguilar C. Evaluación de carcinoma basocelular mediante ultrasonido de alta frecuencia para la planeación quirúrgica. 2022 [cited 2025 Dec 11]; Available from: https://ru.dgb.unam.mx/bitstreams/fb054135-61e7-45b5-abb4-a9a32b444356/download

63. Andrea D, Acosta N, Vladimir F, Aguilar R. evaluación de la satisfacción estética informada por el paciente tras cirugía de cáncer basocelular facial utilizando el cuestionario" Face-Q módulo cáncer de. 2024 [cited 2025 Dec 11]; Available from: https://ru.dgb.unam.mx/bitstreams/0f1fbaa3-3ec8-4170-bfea-1928ddb62b36/download

64. Hernández F, Quiroz A, Conceta G, Pallares V, Médico Oftalmólogo S, Plástico Ocular Órbita C. Reconstrucción del párpado inferior y la región nasal tras carcinoma basocelular: un reporte de caso. dialnet.unirioja.es [Internet]. [cited 2025 Dec 11]; Available from: https://dialnet.unirioja.es/servlet/articulo?codigo=10295275

65. Daniel GJ, Yelec G, … EYIJV, 2024 undefined. Factores pronósticos del carcinoma basocelular t. mefavila.sld.cu [Internet]. [cited 2025 Dec 11]; Available from: https://mefavila.sld.cu/index.php/mefavila2024/2024/paper/view/900

DECLARACIÓN Y AUTORÍA

Yo, **Diana del Rocío Pita Franco,** con C.C: # **0924797509** autor del trabajo de titulación: **FRECUENCIA DE CARCINOMA BASOCELULAR EN ÁREA NASAL PACIENTES QUIRÚRGICOS HOSPITAL SOLCA GUAYAQUIL 2022-2024**, previo a la obtención del título de **Especialista en Cirugía Plástica, estética y Reconstructiva** en la Universidad Católica de Santiago de Guayaquil.

1.- Declaro tener pleno conocimiento de la obligación que tienen las instituciones de educación superior, de conformidad con el Artículo 144 de la Ley Orgánica de Educación Superior, de entregar a la SENESCYT en formato digital una copia del referido trabajo de titulación para que sea integrado al Sistema Nacional de Información de la Educación Superior del Ecuador para su difusión pública respetando los derechos de autor.

2.- Autorizo a la SENESCYT a tener una copia del referido trabajo de titulación, con el propósito de generar un repositorio que democratice la información, respetando las políticas de propiedad intelectual vigentes.

Guayaquil, **23** de **septiembre** de **2026**

f. _____

Nombre: **Diana del Rocío Pita Franco.**

C.C: 0924797509

REPOSITORIO NACIONAL EN CIENCIA Y TECNOLOGÍA

FICHA DE REGISTRO DE TESIS/TRABAJO DE TITULACIÓN

TEMA Y SUBTEMA:	Frecuencia de carcinoma basocelular en área nasal pacientes quirúrgicos Hospital Solca Guayaquil 2022-2024		
AUTOR(ES)	MD. Diana del Rocio Pita Franco		
REVISOR(ES)/TUTOR(ES)	Dr. Diego Antonio Vásquez Cedeño		
INSTITUCIÓN:	Universidad Católica de Santiago de Guayaquil		
FACULTAD:	Escuela de Graduados en Ciencias de la Salud		
CARRERA:	Cirugía Plástica y Reconstructiva		
TITULO OBTENIDO:	Especialista en Cirugía Plástica y Reconstructiva		
FECHA DE PUBLICACIÓN:	23 de septiembre de 2026	**No. DE PÁGINAS:**	78
ÁREAS TEMÁTICAS:	Técnica de reconstrucción, frecuencia, grupo etario más afectado		
PALABRAS CLAVES/ KEYWORDS:	Carcinoma basocelular, área nasal, cáncer de piel, exposición solar, prevención.		

RESUMEN/ABSTRACT (150-250 palabras):

Antecedentes: El carcinoma basocelular es un tipo de cáncer de piel, comienza en las células basales, un tipo de células que se encuentran en la piel y que producen las células cutáneas nuevas a medida que las viejas mueren. El carcinoma basocelular suele aparecer en la forma de un bulto ligeramente transparente en la piel, aunque puede tomar otras formas. El carcinoma basocelular ocurre con mayor frecuencia en zonas de la piel que están expuestas al sol, como la cabeza y el cuello, siendo el área de la nariz la zona de mayor prevalencia a nivel mundial. **Materiales y Métodos:** La presente investigación tiene un tipo de investigación observacional, de tipo retrospectivo – longitudinal y tiene un enfoque descriptivo – explicativo. Tiene un diseño de investigación que se refiere a un estudio de casos de pacientes que fueron sometidos a reconstrucción por carcinoma basocelular, correspondientes al periodo entre 2022 al 2024. **Resultados:** De los 103 pacientes sometidos a reconstrucción, el mayor grupo etario se ubicó en la edad de 80 a 89 años, teniendo prevalencia el sexo femenino frente al masculino, el área de mayor problema se presentó en el área nasal, teniendo como subtipo histológico al de tipo nodular, mientras que la reconstrucción con mayor predilección fue la técnica del colgajo. **Conclusiones:** Los pacientes reconstruidos luego del carcinoma basocelular deben someterse a una serie de cuidados, entre los que se debe concientizar a las personas con el uso de protectores solares y de generan un cambio de hábitos, para evitar las recidivas.

ADJUNTO PDF:	SI X	NO
CONTACTO CON AUTOR/ES:	**Teléfono: +593-92227950**	E-mail: ddrpf@**hotmail.com**
	Nombre: Gina Navarrete	

CONTACTO CON LA INSTITUCIÓN (C00RDINADOR DEL PROCESO UTE)::	**Teléfono:** 0997571092
	E-mail: posgrados.medicina@cu.ucsg.edu.ec
SECCIÓN PARA USO DE BIBLIOTECA	
Nº. DE REGISTRO (en base a datos):	
Nº. DE CLASIFICACIÓN:	
DIRECCIÓN URL (tesis en la web):	